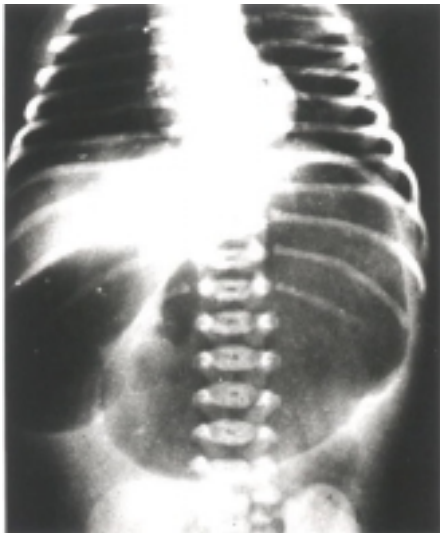


El caso radiológico

Carlos Chamorro Mera, M.D.*

**HAGA SU DIAGNÓSTICO**

Recién nacido que consulta por vómito, falta de deposiciones y distensión abdominal sobre todo en la parte superior. El vómito es de contenido alimenticio y en ocasiones presenta color verdoso sugiriendo la presencia de contenido biliar. La madre tuvo control prenatal aparentemente normal. Al examen clínico se encuentra un niño deshidratado y distendido.

POSIBILIDADES DIAGNÓSTICAS

1. Atresia duodenal
2. Páncreas anular
3. Mal rotación intestinal

DESCRIPCIÓN RADIOLÓGICA

La radiografía simple tomada en decúbito dorsal muestra la presencia de

dos burbujas localizadas en la parte superior del abdomen.

DISCUSIÓN

1. Atresia duodenal. Como su nombre lo indica es la falta de continuidad de la luz esofágica y es la causa más frecuente de obstrucción duodenal de tipo congénito. Esta anomalía se asocia con el síndrome de Down¹⁻³. A favor de este diagnóstico está la imagen que se presenta de la doble burbuja; la mayor corresponde al estómago y la menor al bulbo duodenal, situada a la derecha de la columna vertebral. Cuando el recién nacido es sometido a la radiografía en posición erecta se ve la doble burbuja con nivel hidroaéreo en cada una de ellas. Como se trata de una atresia no hay paso de gas al resto del intestino ni del colon lo que explica la ausencia de deposiciones. Es importante anotar que cuando existe atresia del duodeno se pueden presentar otras anomalías sobre todo a nivel rectal y del esófago.

2. Páncreas anular. En el desarrollo embriológico del páncreas la cabeza al inicio tiene una localización a la derecha del duodeno que migra y se une con el cuerpo y la cola; en esta migración del páncreas puede existir alteraciones y el tejido pancreático queda rodeando la segunda porción del duodeno; en estos casos por lo general hay paso de gas a través de la estenosis del duodeno ocasionada por la compresión del anillo pancreático y por tanto no existe una obstrucción completa. También puede presentar vómito, dolor abdominal pero no ausencia en las deposiciones. Se presenta en lactantes o en

adultos. Puede haber tejido pancreático en sitios aberrantes como la vesícula, el duodeno y el estómago; el páncreas anular se asocia con el síndrome de Down^{4,5}.

3. Mal rotación intestinal. Puede ocasionar compresión de la tercera porción del duodeno por la presencia de las bandas de Ladd pero se trata de una compresión extrínseca sin existir obstrucción total a menos que la complicación más temida en la mal rotación del colon se complique con vólvulos del intestino en cuyos casos más graves se presenta una necrosis intestinal por obstrucción de la arteria mesentérica superior que sirve de eje a la volvulación o volvulamiento del intestino delgado^{4,5}. El diagnóstico en estos casos de mal rotación intestinal se hace por medio del colon por enema, demostrando que el ciego no está en posición normal.

DIAGNÓSTICO DEFINITIVO

Atresia del duodeno, a nivel de la segunda porción por debajo de la desembocadura del colédoco.

REFERENCIAS

1. Eisenger RL. *Diagnóstico por imagen. Patrones de diagnóstico diferencial*. 2ª ed. Editorial Marbán; 1995. p. 302-305.
2. Dahnert W. *Radiology review manual*. Baltimore: Williams & Wilkins; 1992. p. 369, 375, 381.
3. Nelson N. *Compendio de pediatría*. 3ª ed. New York: McGraw-Hill; 1999. p. 402-403.
4. Mene-Ghella J. *Pediatría*. 4ª ed. Santiago de Chile: Publicación Técnica Mediterráneo; 1991. p. 2518-2519.
5. Correa JA, Gómez JF, Posada R. *Fundamentos de pediatría*. Tomo III. Medellín: Corporación para Investigaciones Biológicas; 1994. p. 1306-1307

* Profesor Titular (r), Sección de Radiología, Departamento de Medicina Interna, Escuela de Medicina, Facultad de Salud, Universidad del Valle, Cali.