

Retro-pneumoperitoneo diagnóstico con complicaciones cardiovasculares

Bernardo Caicedo F., M.D.¹
 y Jesús Enrique Fonseca I., M.D.²

EXTRACTO

En un paciente de 62 años un retro-pneumoperitoneo diagnóstico, se complicó con pneumo-pericardio manifestado por bradicardia, lipotimia, anomalías electrocardiográficas de isquemia de la cara inferior del corazón con bloqueo atrio-ventricular (A-V) completo, y bloqueo completo de la rama derecha del haz de His. Se discuten las alteraciones, sus probables causas y mecanismos de producción. Se revisa la literatura médica relacionada con pneumo-pericardio sin encontrarse un caso similar.

El pneumo-pericardio como entidad clínica espontánea es bastante raro en cualquier grupo de edades, especialmente en el adulto. Casi todos los casos en la literatura corresponden a recién nacidos con síndrome de dificultad respiratoria (SDR) y a quienes se trata casi siempre con ventilación de presión positiva intermitente (VPPi)¹⁻⁶.

Como complicación de procedimientos diagnósticos, el pneumo-pericardio se ha comunicado en niños y adultos mientras se realizan pneumoencefalogramas^{7, 8}. Otros informes de pneumo-pericardio hacen relación a causas diversas como lesiones inflamatorias, cuerpos extraños, tuberculosis, carcinomatosis y aun ocurrencia espontánea^{5, 9-11}. En la literatura consultada solo hay un caso donde el aire llegó a la cavidad pericárdica a consecuencia de traumatismos en la región abdomino-perineal¹². No se ha descrito el pneumo-pericardio como complica-

ción de procedimientos diagnósticos en las cavidades abdomino-perineales y pélvica. Este artículo presenta y discute un pneumo-pericardio que tuvo lugar cuando se practicaba un retro-pneumoperitoneo con fines diagnósticos en un hombre de 62 años de edad.

PRESENTACION DEL CASO

Paciente de raza negra de 62 años, que ingresó a la Unidad Rafael Uribe Uribe del Instituto de Seguridad Social de Cali, remitido desde Buenaventura. Tenía dolor fuerte en el hipocondrio izquierdo que se irradiaba en cinturón y se acentuaba con la respiración, los cambios de posición del tronco y al toser. El dolor se inició unos 9 meses antes sin causa aparente, y se asoció con fatiga epigástrica, anorexia y llenura progresivas, diarreas ocasionales y pérdida de 10 kilos de peso. En la semana previa a la admisión el dolor se hizo más intenso en el hipocondrio izquierdo. El enfermo, fumador y bebedor moderado, no tuvo problemas gastrointestinales importantes antes de la enfermedad actual. Presentaba además síntomas y signos de hipertrofia prostática benigna, y se le habían practicado, sin complicaciones, dos herniorrafias inguinales. Al examen físico, se encontró un anciano en regular estado nutricional, lúcido y colaborador. Temperatura, 36.6°C; tensión arterial (TA) 130/90 mm Hg; pulso regular, 80/minuto. El abdomen, ligeramente abombado en el hipocondrio izquierdo, era blando y depresible. Había dolor espontáneo y a la palpación en el epigastrio y en el hipocondrio izquierdo, sitios donde se palpaba una masa blanda, fija, de unos 15 cm de diámetro, mate a la percusión. No había visceromegalia. El peristaltismo era normal. Se encontraron las cicatrices de herniorrafias y la hipertrofia prostática benigna.

Laboratorio: Hemoglobina, 10.1 g; los datos de leucograma, nitrógeno ureico, fosfatasas ácidas y alcalinas, fueron normales. Parcial de orina: normal. Exámenes complementarios: electrocardiograma (ECG), normal (Figura 1). Rx de tórax, elevación del hemidiafragma izquierdo. Serie gastro-intestinal, hernia hiatal. Gastroco-

1. Médico Internista. Instituto de Seguridad Social, Cali, Colombia.
2. Médico Internista-Cardiólogo. Jefe Unidad Cuidado Intensivo, Instituto de Seguridad Social, Cali, Colombia.

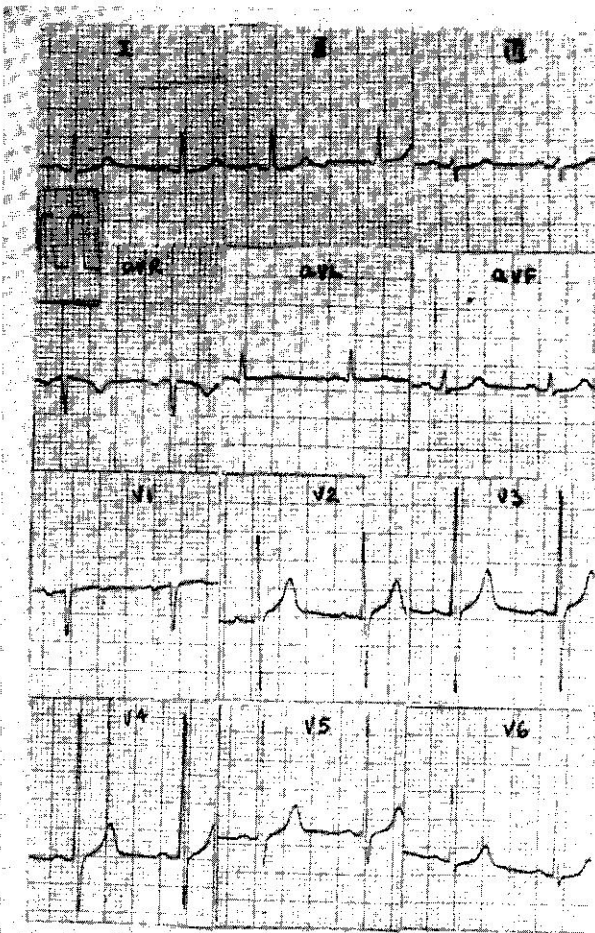


Figura 1. Electrocardiograma de ingreso a la Clínica; ritmo sinusal 76/minuto regular. Eje: 15°, trazado: normal.

pia: hernia hiatal. Biopsia de mucosa gástrica: normal. Colon por enema: normal. Urografía excretora: borramiento del contorno del riñón izquierdo con alargamiento de su infundíbulo.

Con el fin de demostrar una masa retroperitoneal, se hizo un retro-neumoperitoneo por vía presacra. Durante el procedimiento y al finalizar la inyección de aire, el paciente presentó disnea severa, lipotimia y sensación de muerte inminente. Se tomaron rápidamente las placas radiológicas y se trasladó el paciente a la unidad de cuidado intensivo, donde se le encontró una TA de 120/100 mm Hg, pulso irregular, 50/minuto, ruidos cardíacos velados, y enfisema subcutáneo de tórax y cuello.

Las radiografías mostraban claramente un retro-pneumoperitoneo con pneumo-pericardio, enfisema subcutáneo y pneumo-mediastino (Figuras 2 y 3). El ECG tenía ritmo sinusal con frecuencia atrial de 112/minuto, regular, bloqueo atrio-ventricular (A-V) completo y frecuencia

ventricular de 38/minuto. Eje frontal a 120° con retardo terminal del complejo QRS (bloqueo rama derecha). Elevación de ST en las derivaciones II, III, y aVF, con descenso de ST y T negativa en aVL, siendo positiva en aVR (Figura 4). Los trastornos del ritmo mejoraron en la monitoría continua a los 30 minutos del ingreso y en el ECG tomado 45 minutos después del primero había un RSR de 100/minuto, eje a -45°, disminución del voltaje en las derivaciones estándares unipolares de los miembros, ST rectificado en aVL, y disminución del voltaje de T en todas las precordiales, siendo esta onda más/menos (\pm) en V1 y V2 (Figura 5). Después de 6 días los hallazgos eran similares a los del ECG inicial de la Figura 1, con algunas variaciones en la repolarización ventricular (Figura 6).

A los 14 días del incidente, luego de una recuperación satisfactoria, el paciente se llevó a cirugía. Se encontró en la cavidad abdominal una masa de tejido fibroso e inflamatorio denso, con áreas de hemorragia antigua, cuya red involucraba el estómago, el bazo, el lóbulo izquierdo del hígado, el páncreas y que tenía adherencias a las paredes abdominales. En esta masa fibrosa se encontraron varios nódulos dispersos que en el estudio anatomopatológico se identificaron como de tejido esplénico. Se practicó esplenectomía porque se comprobó en el brazo una ruptura antigua, probablemente traumática.

DISCUSION

Casi todos los casos de pneumo-pericardio informados en la literatura corresponden a infantes con SDR, y sometidos a VPPI. En tales pacientes el aire alcanza la cavidad pericárdica cuando rompe la pared alveolar o una bula enfisematosa, diseca el tejido intersticial y la adventicia de los vasos pulmonares, y se extiende a lo largo de estos hasta franquear las reflexiones del pericardio sobre ellos^{13, 14}.

En el adulto el pneumo-pericardio es secundario a lesiones infecciosas, inflamatorias o traumáticas de esófago, tráquea, mediastino o pulmón, en las cuales el aire llega a la cavidad pericárdica por vía directa, por un trayecto fistuloso, o por el mismo mecanismo que en los casos del SDR con tratamiento por VPPI^{7,9}. Se ha visto un solo ejemplo de pneumo-pericardio causado por la ruptura traumática del recto después de un accidente automovilístico en el cual el aire recorrió desde la cavidad pélvica hasta el mediastino¹². En esta oportunidad, desde el sitio de la lesión hasta el pericardio, el gas usó como vía de acceso el espacio fascial localizado entre la fascia prevertebral y los cuerpos vertebrales, y que se extiende desde la base del cráneo hasta la punta del coxis¹⁵.

Las Figuras 2 y 3 ilustran que en el presente caso el aire disecó el tejido subcutáneo, los músculos paravertebrales, los grandes vasos desde el abdomen hasta el mediastino y penetró en el tórax y mediastino por las vainas fibrosas de la aorta y el esófago entre los dos pilares del diafragma, por el agujero de la cava inferior y tal vez por el hiato diafragmático, puntos anatómicos descritos co-

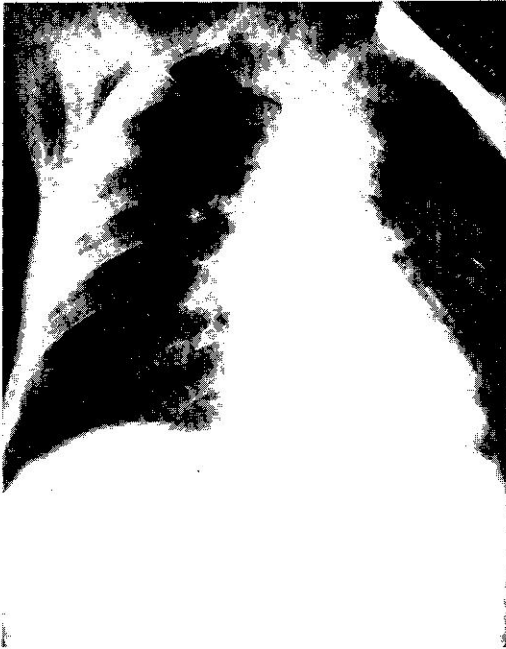

Figura 2. Radiografía P.A. de tórax. Nótese el enfisema subcutáneo y el pneumo-mediastino. Se observa claramente la silueta cardíaca separada de la hoja parietal del pericardio. Se aprecian bien el trayecto tóraco-abdominal de la aorta y el diafragma derecho.

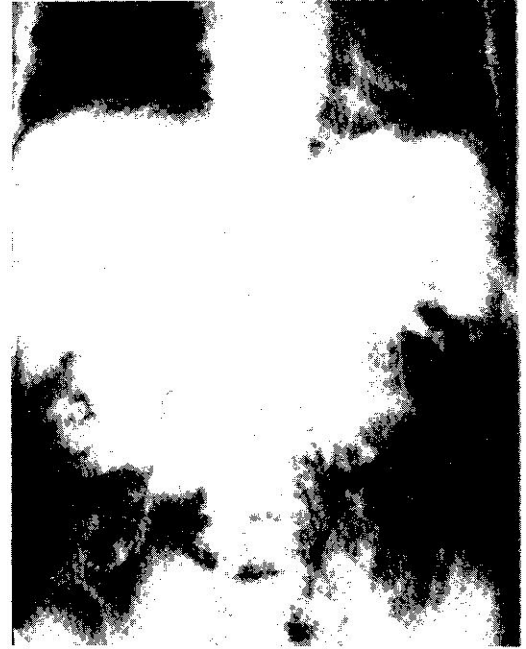

Figura 3. R x de abdomen: P. A. Nótese la masa irregular que ocupa el hipocondrio izquierdo, el epigastrio y parte del hipocondrio derecho. Se observa el gas que delinea los músculos paravertebrales, los psoas, las estructuras abdominales y la aorta en todo su trayecto abdominal y torácico. En la parte superior el pneumopericardio.

mo las vías más expeditas para pasar del abdomen al tórax¹⁶. Una vez en el mediastino el aire alcanza la cavidad pericárdica mediante los vasos que entran y salen del corazón^{13, 14}. El comportamiento del gas en este paciente se pudo facilitar por las alteraciones de la arquitectura anatómica normal de los órganos, ocasionadas por el gran proceso inflamatorio crónico que afectaba la parte superior del abdomen.

Las descripciones de los pneumo-pericardios sintomáticos explican los signos y síntomas de la insuficiencia cardíaca por volumen minuto bajo cuya fisiopatología ampliamente estudiada desde el punto de vista hemodinámico comprende: la inhibición progresiva del retorno venoso, la dificultad creciente al llenamiento ventricular por la limitación de su dilatación diastólica con la subsecuente caída del gasto cardíaco, compensada con taquicardia y todo el cuadro manifestado por dificultad respiratoria, hipotensión, taquicardia, cianosis y choque¹⁷. Como anomalías electrocardiográficas están la alternancia eléctrica ventricular y atrial, así como la disminución del voltaje de los complejos¹⁸, todo lo cual constituye el cuadro clínico del taponamiento cardíaco¹⁹. La bradicardia que Sagel et al.¹ encuentran en algunos de sus enfermos con SDR y tratamiento con VPPI, aparece cuando los pacientes están en mayor hipoxemia y acidosis,

como signo de depresión del nódulo sinoauricular, y no cuando el pneumo-pericardio en sí está presente.

El caso materia de este artículo, además de su particularidad por ser ejemplo de pneumo-pericardio como complicación de un retro-pneumo-peritoneo, tiene el hecho simultáneo de la presencia concomitante del bloqueo A-V completo con bloqueo de rama derecha, severa bradicardia, cambios de isquemia miocárdica en la cara inferior, sin signos tensionales de hipotensión o taponamiento cardíaco y con cuadro clínico de insuficiencia circulatoria. Los problemas del enfermo mejoraron muy rápido, pues en los 30 minutos siguientes a su admisión a la UCI, la insuficiencia circulatoria cedió de manera progresiva, el ritmo se hizo regular y sinusal y el ECG regresó a la morfología semejante del que se tomó como control (Figura 5). Los hallazgos temporales de isquemia de la cara inferior, bloqueo de rama derecha, y las alteraciones de la conducción A-V son altamente sugestivos de un compromiso transitorio de la circulación coronaria por un taponamiento cardíaco, que ha podido ocurrir en el momento de mayor tensión intrapericárdica, mientras el paciente se hallaba en Rayos X. Estas alteraciones no se han descrito en los casos de pneumo-pericardio revisados en la literatura y se podrían explicar como un compromiso pasajero de la circulación coronaria por espasmo

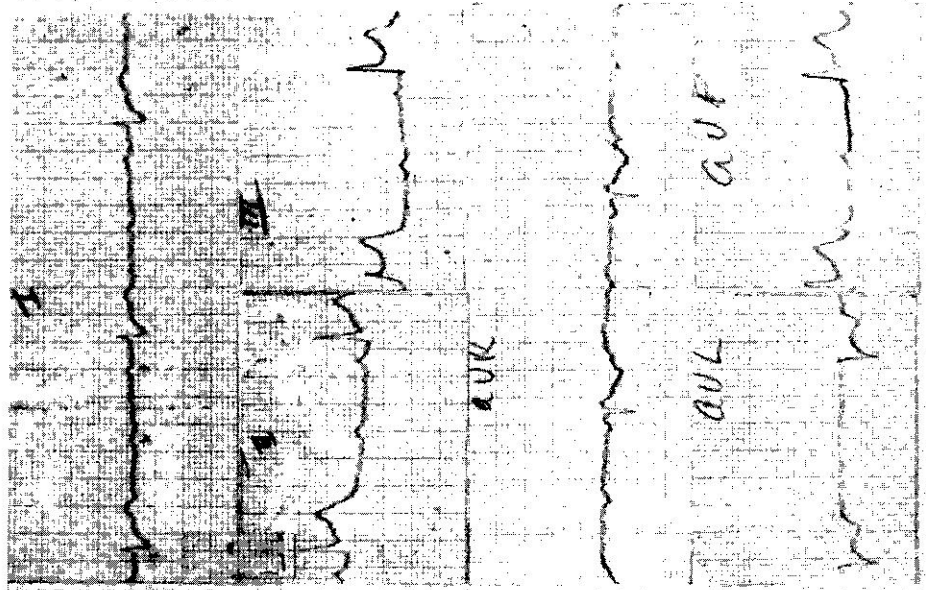


Figura 4. Electrocardiograma al ingreso en la Unidad de Cuidado Intensivo. Ritmo sinusal 112/minuto. Bloqueo completo A-V y frecuencia ventricular de 38/minuto. Eje al 120°, bloqueo de rama derecha del haz de His. Alteraciones isquémicas del segmento ST en cara inferior.

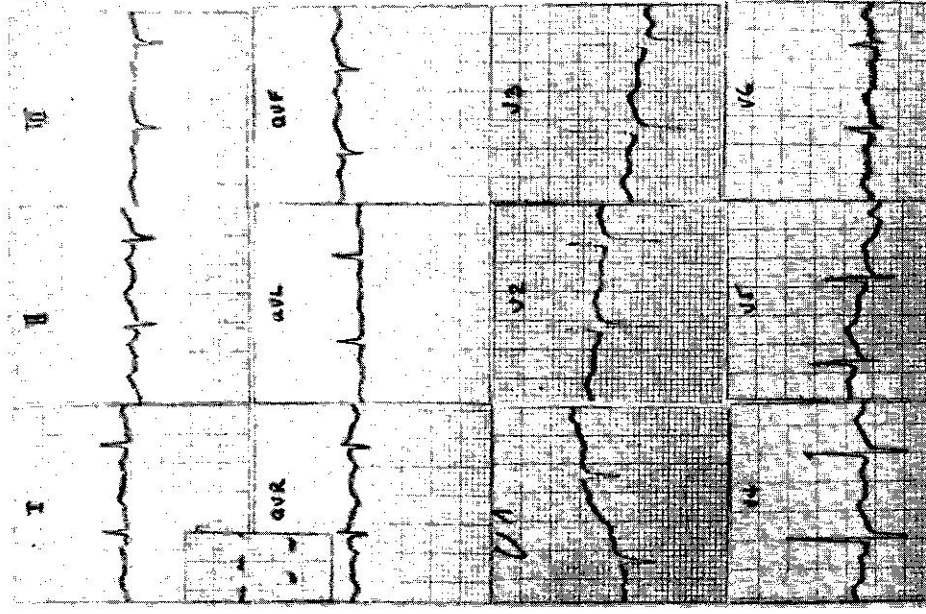


Figura 5. Electrocardiograma cuarenta minutos después del trazo de la Figura 4. Ritmo sinusal regular de 100/minuto. Conductión A-V normal. Eje: 45°, disminución del voltaje en todas las derivaciones.

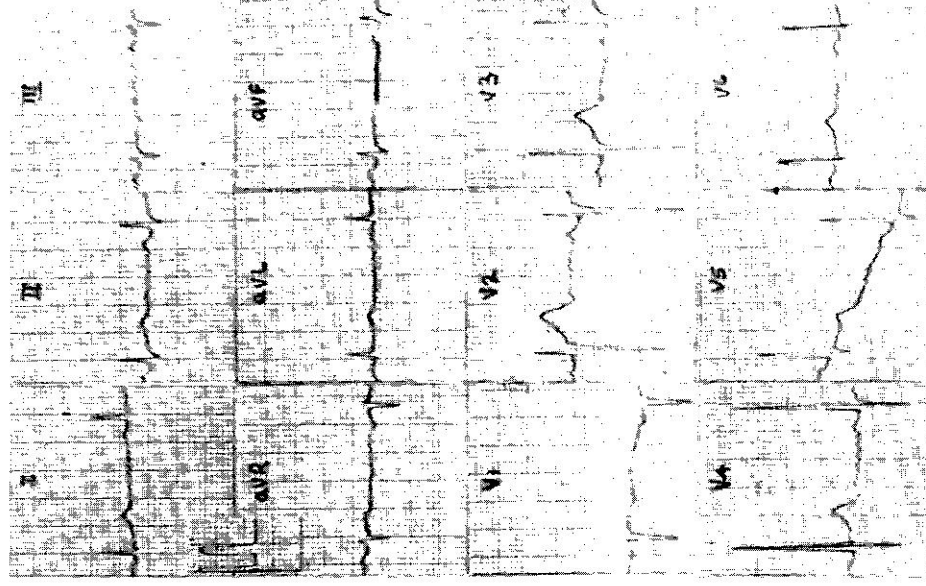


Figura 6. Electrocardiograma un mes después del pneumopericardio. Ritmo sinusal 62/minuto, regular. Eje: 15°, trazado similar al de la Figura 1, con mínimas variaciones del segmento ST y la onda T.

arterial de ocurrencia espontánea o por mediación del sistema nervioso autónomo.

Casi todos los casos de pneumo-pericardio (no con fines diagnósticos) descritos en la literatura fueron mortales; corresponden a los infantes que complicaron con esta entidad su SDR, y cuyo deceso se originó más en el síndrome respiratorio que en la complicación pericárdica².

El tratamiento del pneumo-pericardio a tensión con signos de taponamiento cardíaco se lleva a cabo con resultados eficaces en esta complicación potencialmente mortal, practicando una pericardiocentesis percutánea^{1,2,6}. Si se asocia a pneumotórax y no hay taponamiento cardíaco se debe drenar primero el espacio pleural². Cuando es asintomático no es necesario tratamiento alguno pues el gas desaparece espontáneamente^{1, 11}. La observación clínica cuidadosa y la monitoría electrocardiográfica son medidas aconsejables para el manejo correcto de este problema.

SUMMARY

A diagnostic retro-pneumo-peritoneum was performed on a 62 year old patient presenting an obscure abdominal picture. The procedure was complicated by a pneumo-pericardium which was manifested by bradycardia, lipotimia, electrocardiographic abnormalities, transient complete A-V block, and complete right bundle branch block. The probable causes and mechanisms of the alterations are discussed. A review of the current medical literature related to pneumo-pericardium failed to disclose a case with similar characteristics.

REFERENCIAS

1. Sagel, S., Winsbusch, P. y Goldember, D.: Tension pneumo-pericardium following assisted ventilation in hyaline membrane disease. *Radiology* 106: 175-178, 1973.
2. Cegrell, L. y Svenningsen, N.W.: Successfully treated pneumo-pericardium in a new born infant during IPPV. *Acta Paediat Scand* 64: 135-137, 1975.

3. Gil-Rodríguez, J.A., Lewis, B.W., Savege, J.M., Sykes, E.E. y Walling, P.T.: Pneumopericardium complicating the treatment of respiratory distress syndrome of the newborn. *Br J Anaesth* 44: 1223-1219, 1972.
4. Mikity, V. y Taber, P.: Complication in the treatment of the respiratory distress syndrome. *Pediatr Clin N Amer* 20: 419-421, 1973.
5. Loftis, J.W., Susen, A.F., Mach, J.H. y Sherman, F.E.: Pneumopericardium in infancy. *Am J Dis Child* 103: 61-64, 1962.
6. Matthieu, J.M., Nussled y Torrado, A.: Pneumopericardium in the newborn. *Pediatrics* 46: 117-118, 1970.
7. Fong, Y.T. y Lee, K.F.: Pneumopericardium and pneumomediastinum, rare complications of pneumoencephalography. *Radiology* 112: 95-97, 1974.
8. Beaty, W.R. y Gerald, B.: Pneumomediastinum as a complication of pneumoencephalography in children. *Radiology* 91: 956-958, 1968.
9. Curry, N. y Anderson, S.R.: Pneumopericardium and esophago-pericardial fistula following chronic esophagitis presenting acute respiratory distress. *Chest* 66: 731-733, 1974.
10. Grosfeld, J.L., Kilman, J.W., y Frye, T.R.: Spontaneous pneumopericardium in the newborn infant. *J Pediat* 76: 614-616, 1970.
11. Cohen, S. y Lockartch, E.: Pneumopericardium, a complication of prolonged ventilation. *Anesthesiology* 32: 465-467, 1970.
12. Rosen, A., Vaudagna, J. y Tamplis, R.W.: Spontaneous pneumopericardium. *Amer Rev Resp Dis* 87: 764-765, 1963.
13. Löhver, A.: Zür Pathogenese des Pneumoperikards beim Neugeborenen. *Schweiz Med Wschr* 102: 1248-1259, 1972.
14. Macklin, L.C.: Transport of air along sheaths of the pulmonary blood vessels, from alveoli to mediastinum. Clinical implications. *Arch Intern Med* 64: 913-916, 1939.
15. Grodinsky, M. y Holyoke, E.A.: The fasciae and fascial spaces of the head and adjacent regions. *Am J Anat* 63: 367-408, 1938.
16. Testut, L. y Jacobson, C.: *Anatomía Topográfica*. Salvat Editores, Barcelona, pp. 826-827, 1950.
17. Sharp, J.T., Bunnell, I., Holland, J.F., Griffith, G. y Greens, D.G.: Hemodynamics during induced cardiac tamponade in man. *Am J Med* 29: 640-646, 1960.
18. Goldman, M.J.: *Principles of Clinical Electrocardiography*. Lange Medical Publications, Los Altos, California 9a. Ed., pp. 277-279, 1976.
19. Friedberg, Ch. K.: *Diseases of the Heart*. W.B. Saunders Co. Filadelfia, 3a. Ed., pp. 937-939, 1966.