



Reporte de caso

Manejo quirúrgico del colesteatoma del oído medio y reconstrucción en un solo tiempo

Surgical management of middle ear cholesteatoma and reconstruction at the same time

Pedro Blanco¹, Francisco González², Jorge Holguín², Claudia Guerra²

1 Programa de especialización en Otolología y Neuro-Otología, Universidad del Valle.

2. Otolología y Neurootología, Universidad del Valle.

Blanco P, González F, Holguín J, Guerra C. Cholesteatoma surgical management of middle ear and reconstruction in one time. *Colomb Med.* 2014; 45(3): 127-31.

© 2014 Universidad del Valle. Este es un artículo de acceso abierto, distribuido bajo los términos de la licencia Creative Commons Attribution License, que permite el uso ilimitado, distribución y reproducción en cualquier medio, siempre que el autor original y la fuente se acrediten.

Historia:

Recibido: 29 noviembre 2013
Revisado: 11 septiembre 2014
Aceptado: 2 octubre 2014

Palabras clave:

Colesteatoma, osciculoplastia, mastoidectomía abierta (CWD), mastoidectomía cerrada (CWU), mastoidectomía con reconstrucción, COG

Keywords: Cholesteatoma, ossiculoplasty, canal-wall-down mastoidectomy (CWD), canal-wall-up mastoidectomy (CWU), reconstruction mastoidectomy, COG

Resumen

Introducción: El manejo del colesteatoma es quirúrgico. Se puede optar por una técnica cerrada (mastoidectomía simple) o técnica abierta (mastoidectomía radical). La mastoidectomía abierta con reconstrucción de la pared posterosuperior y reconstrucción del oído medio en un solo tiempo quirúrgico reúne las bondades de ambas técnicas: una adecuada exposición quirúrgica, erradicación del colesteatoma y reconstrucción anatómica de las estructuras del oído medio.

Objetivo: Evaluar los resultados quirúrgicos en el manejo del colesteatoma con la técnica de mastoidectomía abierta con reconstrucción de la pared posterosuperior y el oído medio en un solo tiempo quirúrgico.

Métodos: Estudio analítico observacional prospectivo realizado entre 2009-2012 con pacientes sometidos a esta técnica quirúrgica en el Hospital Universitario del Valle, realizándose un seguimiento clínico preoperatorio y postoperatorio trimestral, y evaluaciones previas con tomografía de oído y audiometría pre y postoperatoria.

Resultados: Se estudiaron 45 pacientes. La media de seguimiento postoperatorio fue de 28 meses. Se alcanzó éxito quirúrgico en el 93.3% de los pacientes medidos por el seguimiento clínico y radiológico. Se encontró preservación de la audición después de la reconstrucción del mecanismo auditivo, medido con audiometría basada en el promedio tonal auditivo, mediante la prueba estadística para muestras pareadas entre la PTA preoperatoria y postoperatoria (IC 95% -1.47-12.15). Se presentó colesteatoma residual en el 6.6%, tres a cuatro veces menor al reportado en la literatura.

Conclusion: Este tipo de cirugía se puede considerar una técnica exitosa en el tratamiento de colesteatoma en casos seleccionados.

Abstract

Introduction: The surgical management of cholesteatoma. Can opt for a closed technique (mastoidectomy simple) or open surgery (radical mastoidectomy). The open mastoidectomy with reconstruction of the posterior wall of the middle ear reconstruction in one surgery combines the advantages of both techniques as adequate surgical exposure, eradication of cholesteatoma and anatomical reconstruction of the middle ear structures.

Objective: To evaluate the surgical results in the management of cholesteatoma with the technique of open mastoidectomy with reconstruction of the posterior wall and the middle ear in one surgery.

Methods: Prospective analytical observational study conducted between 2009-2012 with patients undergoing this surgical technique in the Hospital Universitario del Valle, performing preoperative clinical monitoring and quarterly postoperative tomography and previous assessments of hearing and pre- and postoperative audiometry.

Results: Forty five patients were studied. Mean Postoperative follow-up was 28 months. Surgical success was achieved in 93.3% of patients as measured by clinical and radiological follow. Hearing preservation was found after reconstruction of the hearing mechanism, based on measured audiometry auditory tone average (PTA) by the statistical test for paired samples between preoperative and postoperative PTA. (95% CI -1.47-12.15). Residual cholesteatoma was presented in 6.6%, three to four times lower than that reported in the literature.

Conclusion: This type of surgery can be considered a successful technique in the treatment of cholesteatoma in selected cases.

Autor de correspondencia:

Pedro Blanco Sarmiento, Médico cirujano, otorrinolaringólogo, Universidad del Valle, Centro médico Imbanaco, Cra 38A # 5A-100 cons. 243 torre A Cali. Tel. 57 + 2 + 558-30-71 E-mail: pedro.blanco.asistente@imbanaco.com.co

Introducción

La otitis media crónica es una enfermedad inflamatoria del oído medio, que dura más de tres meses. Cuando esta se acompaña de colesteatoma se caracteriza por la presencia de epitelio escamoso estratificado queratinizado dentro de las cavidades del oído medio. Se reporta una incidencia del colesteatoma entre 3.0-12.6 casos por cada 100,000 habitantes¹. La incidencia de colesteatoma congénito es de 0.12 por 100,000 habitantes en Estados Unidos. Recientemente se han reportado la detección de cepas de *Pseudomona aeruginosa* capaces de producir biofilms y convertirlas en altamente resistentes a la terapia antimicrobiana. Estos hallazgos sugieren un papel del biofilm bacteriano en la patogénesis del colesteatoma²⁻⁴.

El manejo del colesteatoma es quirúrgico. Los objetivos del manejo quirúrgico de la otitis media crónica colesteatomatosa incluyen la erradicación de la enfermedad, obtener un oído medio aislado del exterior (anatómico) o la obtención de una cavidad en el oído medio aireada y tapizada por mucoperiostio viable con un tímpano estable, fino, móvil y en buena posición, y además, la recuperación o conservación de la audición (funcional) mediante la reconstrucción de la membrana timpánica y el mecanismo de transmisión del sonido. Se puede optar por una técnica cerrada con reconstrucción del oído medio o una técnica abierta con meatoconchoplastia. En la actualidad existe incertidumbre en cuanto a cual técnica usar, ya que la técnica cerrada (CWU) con reconstrucción, conserva la pared posterior del conducto auditivo externo (CAE) y logra en el mismo tiempo quirúrgico la restauración de la anatomía, pero su efectividad para erradicar el colesteatoma es limitado⁵. La técnica abierta mas meatoconchoplastia, en la cual se retira la pared posterior del CAE,

puede lograr una erradicación completa de la infección debido a la mejor exposición de las estructuras del oído, sin embargo no logra el restablecimiento de la configuración anatómica y el mecanismo auditivo en el mismo tiempo quirúrgico^{6,7}. Para resolver dicha dicotomía, se han desarrollado técnicas quirúrgicas modificadas como la técnica abierta (CWD) con reconstrucción que elimina la pared posterior del CAE y una reconstrucción posterior de dicha pared y del oído medio^{8,9}. Aún faltan estudios que evidencien con certeza cual técnica es la ideal^{2-5,9}.

Materiales y Métodos

Estudio observacional prospectivo, utilizando como muestra los pacientes atendidos en la clínica de oído del servicio de Otología y Neurootología del Hospital Universitario del Valle, en el período comprendido entre 2009 y 2012. Se incluyeron hombres y mujeres entre los 5 y los 80 años, con diagnóstico de otomastoiditis crónica colesteatomatosa a los cuales se les realizó mastoidectomía abierta con reconstrucción en el mismo tiempo quirúrgico (Figs. 1 A,B,C,D y 2 A,B). Se excluyeron los pacientes con imposibilidad de extracción completa del colesteatoma en la primera intervención y aquellos con enfermedades sistémicas que contraindicaban la cirugía (según criterio de anestesiología). El seguimiento postoperatorio se realizó a los 3, 6 y 12 meses, evaluando síntomas y hallazgos al examen físico. Se les practicó audiometría previa a la cirugía y estudios imagenológicos como Escanografía simple (TAC) de oído medio con cortes coronales y axiales. La audiometría se interpretó con base en el promedio tonal auditivo (PTA), que es el promedio en decibeles (dB) al cual el paciente percibe tonos puros en las frecuencias de 500, 1,000 y 2,000 Hz. Se realizó audiometría postoperatoria a los tres meses. Se realizó análisis

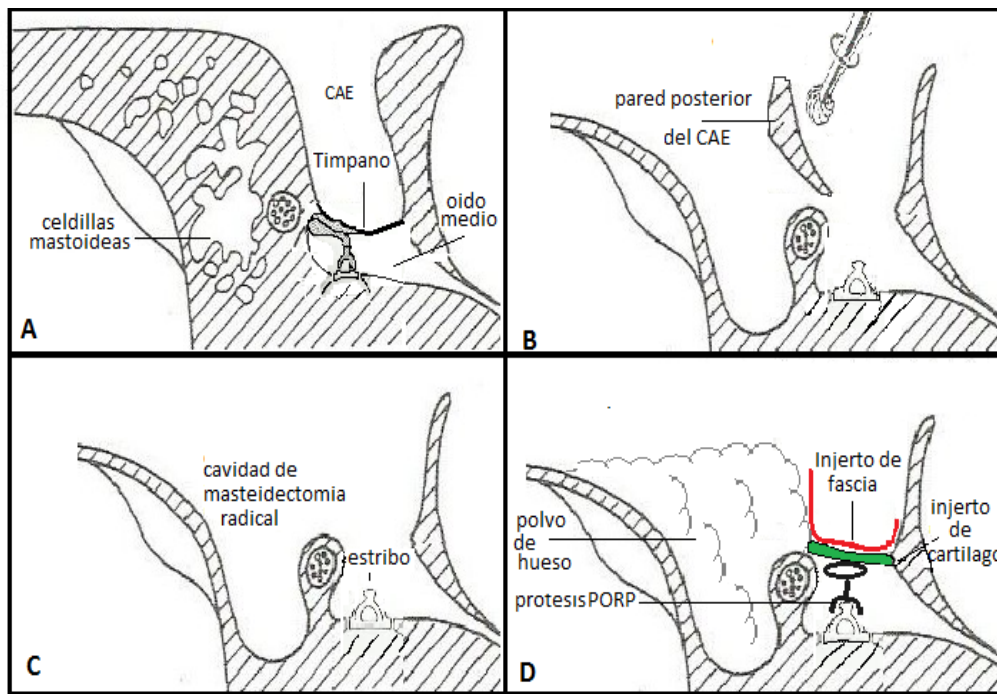


Figura 1. Diagrama de la mastoidectomía abierta (CWU) con reconstrucción de la pared posterosuperior y el oído medio en un solo tiempo quirúrgico. A) Se realizó una incisión retroauricular. B). Abordaje a la mastoide con fresado tradicional. Se realizó fresado de la pared posterior del CAE hasta exponer en totalidad el receso facial, seno timpánico e hipotímpano. C). Fresado del COG (cresta epitimpánica que divide el tímpano anterior del posterior) en el epitímpano hasta exponerlo en su totalidad (exposición del epitímpano anterior y posterior). Se reseco el colesteatoma y se limpiaron todos los espacios. D). La oclusión de la mastoide se llevó a cabo con polvo de hueso, cartílago, músculo y/o fascia temporal. La timpanoplastia se realizó con material autólogo (cartílago o fascia). Para reconstrucción de la cadena osicular se utilizó material autólogo o prótesis de titanio (PORP o TORP).

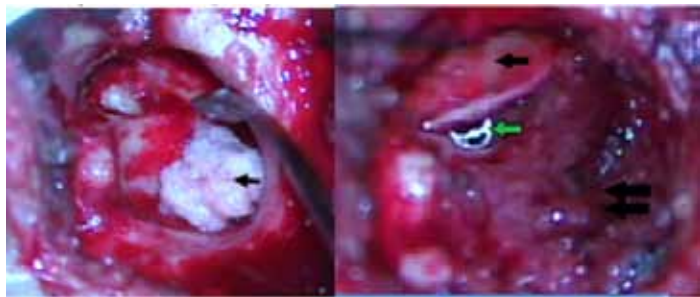


Figura 2. A. Mastoidectomía abierta con reconstrucción inmediata. Obliteración de la mastoides y reconstrucción de la pared posterior de CAE con polvo de hueso (flecha). B. Mastoidectomía abierta con reconstrucción inmediata. Injerto de cartilago para timpanoplastia (flecha negra), prótesis TORP de titanio debajo de dicho injerto (flecha verde), pared posterosuperior de CAE reconstruida con polvo de hueso (flecha negra doble).

estadístico de la diferencia auditiva previa y posterior a la cirugía con el estadístico para muestras pareadas en SPSS®. Se solicitó RNM ECO-SPIN postquirúrgico al año. Se realizó la prueba de chi-cuadrado (Chi2) en STATA® 11 para correlación de variables.

Resultados

Se analizaron 45 pacientes (45 oídos). La edad promedio de los pacientes fue de 32 años y el 60% fueron mujeres.

Los síntomas, hallazgos en la otoscopia y escanográficos en la evaluación prequirúrgica se describen en la Tabla 1. Los hallazgos escanográficos sugestivos de colesteatoma no se detectaron en el 18% (8) de los pacientes.

Tabla 1. Síntomas, hallazgos en la otoscopia y escanográficos en la evaluación prequirúrgica.

Síntomas	%	Hallazgos			
		Otoscopia	%	Escanograficos	%
Otorrea	93	Otorrea	44	Escutum erosionado	64
Hipoacusia	69	Imagen sugestiva colesteatoma	20	Cadena de huesecillos ausente	49
Otalgia	27			Dehiscencia del tegmen timpani	13
Tinnitus	22				
Vértigo	18				
Parálisis facial	11				

El tiempo de evolución entre la realización del diagnóstico y la cirugía fue en promedio de ocho meses. Durante el procedimiento quirúrgico, se observó en el 57% de los pacientes un colesteatoma de gran extensión, que sobrepasaba la cavidad timpánica, lo cual significa un estado muy avanzado de enfermedad. Ninguno presentó Fístula de Líquido Ceforraquídeo (Tabla 2).

La erosión de la cadena de huesecillos fue la mas frecuente, observada en el 84% de los casos, cifra que no corresponde a la revisión escanográfica (49%), con valor de Kappa de 0.29 (IC95%: 0.51-0.09), lo cual indica un nivel de concordancia bajo entre estos dos métodos diagnósticos.

El seguimiento postoperatorio se realizó en mínimo tres controles, a los 3, 6 y 12 meses. (Tabla 3). Se tuvo en cuenta que algunos

Tabla 2. Hallazgos intraoperatorios del oído medio.

Extension del colesteatoma	Frecuencia relativa (%)
Cavidad de oído medio y mastoides (incluyendo trompa de Eustaquio y receso supratubárico).	57
Epitímpano, cavidad timpánica, antro y mastoides	28
Epitímpano y cavidad timpánica	7
Antro y mastoides	4
Otros hallazgos	
Erosión de cadena osicular	84
Dehiscencia de:	
Canal del nervio facial	29
Tegmen timpani	9
Tegmen antri	9
Seno sigmoide	7
Canal semicircular lateral	7
Capsula ótica	2
En el hipotímpano	2
Meningocele	9

pacientes presentaron síntomas previos a la cirugía como vértigo y parálisis facial, pero esto no se señaló como positivo en el control si no hubo cambios postoperatorios. Un paciente presentó granuloma del CAE al control de los tres meses pero fue reseado posteriormente con éxito con anestesia local. Ninguno presentó parálisis facial y solo un paciente presentó infección de la herida quirúrgica antes del tercer mes pero resolvió satisfactoriamente con tratamiento médico. En el control de los 12 meses la complicación más frecuente continuó siendo la perforación timpánica (20%), seguida por la otorrea (18%) y la estenosis del CAE (11%). Un oído seco y con signos de cicatrización adecuada se alcanzó en el 82%.

La resonancia magnética, (RM) con la técnica de difusión es una herramienta valiosa en la vigilancia de la aparición de colesteatoma residual/recurrente para reducir costos y evitar cirugías revisionales innecesarias^{10,11}. El seguimiento con resonancia magnética postoperatorio no fue posible en todos los casos debido al alto costo del examen y a la dificultad para que las entidades de salud autoricen el examen y asuman este costo. Solo se pudo realizar RM a cuatro pacientes (8.8%).

Tabla 3. Hallazgos en el seguimiento postoperatorio a los 3, 6, y 12 meses.

Hallazgos	Seguimiento (meses)		
	*3	6	12
Perforación timpánica	9	16	2
Otorrea	7	9	18
Granuloma	4	4	0
Estenosis del CAE	7	11	11
Infección del sitio operatorio	4	0	0
Parálisis facial	2	0	0
Vértigo	4	2	2

* Frecuencia relativa (%)

Resultados audiológicos

De los 45 pacientes del estudio, sólo a 27 se les realizó reconstrucción de todo el mecanismo de transmisión del sonido, es decir, timpanoplastia con reconstrucción de la cadena de huesecillos (11 pacientes con reconstrucción oscular con tejido autólogo y 16 con prótesis de titanio). En los otros casos no se realizó reconstrucción por diferentes motivos, entre ellos, hipoacusia severa a profunda. En diferentes casos no hay reporte de la audiometría postquirúrgica en la historia clínica o no se realizó por estenosis del CAE previo o posterior de la cirugía. Se evaluó la diferencia auditiva previa y posterior a la cirugía solo a los pacientes con timpanoplastia con reconstrucción de la cadena de huesecillos.

No se encontraron diferencias entre el estado audiológico antes y después de la reconstrucción del mecanismo auditivo (preservación de la audición) en los pacientes sometidos a timpanoplastia con reconstrucción de cadena (osiculoplastia), medido con la audiometría basada en el promedio tonal auditivo (PTA), ya que al aplicar la prueba *t* dependiente para muestras pareadas entre la PTA preoperatoria y PTA postoperatoria obtuvo una diferencia de 5.3 dB; (IC 95% -1.47 a 12.15), con un valor de $p = 0.119$; se confirmó mediante esta prueba que las diferencias no son estadísticamente significativas entre la PTA Pre y Postoperatorio en pacientes con osiculoplastia.

Recidiva de colesteatoma

La recidiva de colesteatoma fue comprobada con una segunda intervención quirúrgica en tres pacientes (6.6%), sospechada por RM en un caso y por seguimiento clínico (persistencia de síntomas) en dos casos.

Discusión

El manejo quirúrgico del colesteatoma y la reconstrucción del oído en un solo tiempo, es un procedimiento altamente exitoso para la erradicación total del colesteatoma. En esta serie se logró la eliminación total de la enfermedad en el 93% de los pacientes sometidos a esta intervención. Se evidenció colesteatoma residual tan solo en el 6.6% de los sujetos. Un desenlace altamente satisfactorio al compararlo con los resultados a largo plazo reportados por Wilson¹². Con el beneficio de una cavidad pequeña, autolimpiable, impermeable y adecuadamente cicatrizada en el 85% al año de seguimiento, sin ir en detrimento de la función auditiva. Constituyéndose en un aporte significativo a la calidad de vida y ampliando las posibilidades de rehabilitación del órgano de la audición.

Hoy en día el colesteatoma no es un problema de mortalidad, es un problema de morbilidad. El deterioro de la calidad de vida a consecuencia de la sordera secundaria a la enfermedad y las secuelas asociadas a operaciones radicales con cavidades de mastoidectomía amplias (muy efectivas para el control del colesteatoma y complicaciones intracraneanas) que requieren cuidados de por vida contra la humedad, limpieza por personal especializado y alto riesgo de colonización por hongos y bacterias hacen de estos asuntos una prioridad de manejo¹³. Ya a mediados de los años 60 varios autores como Portman, House y Lempert con el advenimiento de nuevas tecnologías como el microscopio

operatorio, motores de fresado e instrumental microquirúrgico introdujeron el concepto de “técnica cerrada” para el manejo del colesteatoma. Esto implicó un procedimiento quirúrgico para la erradicación del colesteatoma donde se conserva la pared posterior del CAE o se reconstruye para dejar una cavidad pequeña autolimpiable, impermeable similar al CAE, seguido por los primeros intentos para reconstruir la membrana timpánica y la cadena de huesecillos con el fin de restaurar la audición. Por supuesto este tipo de cirugía tiene las ventajas señaladas, pero queda la duda de si se erradicó completamente el colesteatoma y si se eliminó el riesgo de absceso cerebral y meningitis purulenta. Para controlar este factor de incertidumbre se hacía necesaria, al año de la primera cirugía, una segunda mirada para revisar el oído y confirmar el éxito o fracaso de la primera intervención.

Las experiencias publicadas sobre recidiva del colesteatoma manejados con técnica cerrada oscilan entre el 22% y el 40% y aunque los resultados auditivos iniciales eran buenos no se sostenían en el tiempo¹². Mucha controversia generó la técnica cerrada para manejo del colesteatoma con segunda mirada versus el manejo con la técnica tradicional abierta de la operación radical y sus múltiples modificaciones. La técnica abierta es la que mejor control del colesteatoma brinda con índices de recidivas del 15% pero dejando mayor morbilidad asociada y la técnica cerrada mejores resultados auditivos iniciales y menos morbilidad pero un índice alto de recidiva, hasta del 40%¹².

Teniendo la posibilidad en la actualidad de hacer seguimiento imagenológico del colesteatoma con resonancia nuclear magnética (RNM) con técnica de difusión sin necesidad de hacer una operación de segunda mirada, ha hecho resurgir el interés por manejar el colesteatoma con técnica cerrada.

En este trabajo se trataron 45 oídos con otitis crónica colesteatomatosa con la técnica abierta (CWD) con reconstrucción en un solo tiempo quirúrgico, obteniendo un éxito del 93.3% para el control del colesteatoma y recidiva de solo el 6.6%, muy por debajo del reportado en la literatura¹¹.

El impacto de este procedimiento en la calidad de vida es tal, que se obtienen cavidades autolimpiables e impermeables de forma consistente, y en nuestra experiencia solo el 10% requieren un manejo con técnica abierta cuando no se logra una certeza de erradicación total del mismo. Por otra parte, aunque los resultados auditivos no son mejores a los reportados por otras series de casos, pero si son comparables a los reportados internacionalmente por autores como Schuknecht, Colletti y Goldenberg donde el porcentaje de casos con brecha vía aérea vs. vía ósea menor de 20 dB para timpanoplastia tipo II esta entre el 40% y el 60% y para timpanoplastia tipo III entre el 28 y el 58%¹⁴⁻¹⁷. Con la ventaja que la técnica cerrada deja una cavidad impermeable, pequeña, autolimpiable susceptible de rehabilitarse audiológicamente con prótesis auditivas digitales a la medida por vía aérea. Método económico que está contraindicado en las cavidades abiertas por la necesidad continua de ventilación externa y ampliación del meato auditivo externo dejando como única opción para la rehabilitación de estos pacientes costosos implantes de conducción ósea que no están libres de morbilidad.

Todavía hay mucho que mejorar en cuanto a reconstrucción del sistema timpano-oscicular para brindar una audición mejor, más cercana a la experiencia natural del sonido y poder rehabilitar de forma integral en un solo tiempo los pacientes con otitis crónica colesteatomatosa.

Conclusiones

La mastoidectomía abierta con reconstrucción realizada en un solo tiempo quirúrgico se puede considerar una técnica con un éxito elevado (93%) en el tratamiento de colesteatoma, recidiva entre tres y cuatro veces menor al reportado en la literatura y además de la conservación de la audición. Esta técnica evita una cavidad que se llena de costras, hongos e infecciones bacterianas a repetición, con el beneficio para el paciente de no ser sometido a una segunda intervención quirúrgica, y el beneficio a la institución como disminución de costos. Sin embargo, requiere un enfoque altamente individualizado y debe tener en cuenta los factores anatómicos, clínicos y sociales del paciente para determinar el tratamiento quirúrgico más exitoso. Es muy importante el criterio del cirujano para tomar una determinación final. La falta de conciencia de la salud, estado socioeconómico bajo, y la falta de adecuada accesibilidad al sistema de salud trae como consecuencia pobres resultados quirúrgicos y seguimientos deficientes en el postoperatorio. Los pacientes que son de difícil seguimiento, que presentan una enfermedad extensa, o tienen una enfermedad en un oído con hipoacusia severa a profunda preferimos utilizar una técnica abierta con meatoconchoplastia.

Conflicto de interés:

Los autores no informan conflictos de intereses. Los autores son los únicos responsables por el contenido y redacción del documento.

Referencias

1. Smith JA, Danner CJ. Complications of chronic otitis media and cholesteatoma. *Otolaryngol Clin North Am.* 2006; 39(6): 1237-55.
2. Giannuzzi AL, Merkus P, Taibah A, Falcioni M. Congenital mastoid cholesteatoma: case series, definition, surgical key points, and literature review. *Ann Otol Rhinol Laryngol.* 2011; 120(11): 700-6.
3. Welkoborsky HJ. [Current concepts of the pathogenesis of acquired middle ear cholesteatoma]. *Laryngorhinootologie.* 2011; 90(1): 38-48.
4. Wang EW, Jung JY, Pashia ME, Nason R, Scholnick S, Chole RA. Otopathogenic *Pseudomonas aeruginosa* strains as competent biofilm formers. *Arch Otolaryngol Head Neck Surg.* 2005; 131(11): 983-9.

5. Ho SY, Kveton JF. Efficacy of the 2-staged procedure in the management of cholesteatoma. *Arch Otolaryngol Head Neck Surg.* 2003; 129(5): 541-5.
6. Schraff SA, Strasnick B. Pediatric cholesteatoma: a retrospective review. *Int J Pediatr Otorhinolaryngol.* 2006; 70(3): 385-93.
7. Nadol JB Jr. Revision mastoidectomy. *Otolaryngol Clin North Am.* 2006; 39(4): 723-40.
8. Kronenberg J, Shapira Y, Migirov L. Mastoidectomy reconstruction of the posterior wall and obliteration (MAPRO): preliminary results. *Acta Otolaryngol.* 2012; 132(4): 400-3.
9. Dornhoffer JL. Retrograde mastoidectomy with canal wall reconstruction: a follow-up report. *Otol Neurotol.* 2004; 25(5): 653-60.
10. Cimsit NC, Cimsit C, Baysal B, Ruhi IC, Ozbilgen S, Aksoy EA. Diffusion-weighted MR imaging in postoperative follow-up: reliability for detection of recurrent cholesteatoma. *Eur J Radiol.* 2010; 74(1): 121-3.
11. Lin JW, Oghalai JS. Can radiologic imaging replace second-look procedures for cholesteatoma? *Laryngoscope.* 2011; 121(1): 4-5.
12. Wilson KF. Tympanoplasty with intact canal wall mastoidectomy for Cholesteatoma: long term surgical outcomes. *Otolaryngol Head Neck Surg.* 2013; 149(2): 292-5
13. Harkness P. Brown P, Fowler S, Grant H, Ryan R, Topham J. Mastoidectomy audit: results of the Royal College of surgeons of England comparative audit of ENT surgery. *Clin otolaryngol Allied Sci.* 1995; 20(1): 89-94.
14. Lee K, Schiknecht HF. Results of tympanoplasty and mastoidectomy at the Massachusetts eye ear infirmary. *Laryngoscope.* 1971; 81: 529-43.
15. Colletti v, Fiorino FG, Sittoni V. Minisculptured ossicle grafts versus implants: long term results. *Am J Otol.* 1987; 8: 553-9.
16. Goldenberg RA. Hydroxylapatite ossicular replacement prostheses: A four year experience. *Otolaryngol Head Neck Surg.* 1992; 106: 261-9.
17. Galdstone HB, Jackler RK, Varav K. Tympanic membrane wound healing. An overview. *Otolaryngol Clin North Am.* 1995; 28: 913-32.