



Reporte de caso

Bronquiectasias diseminada en un adulto con inmunodeficiencia común variable

Disseminated bronchiectasis in an adult with common variable immunodeficiency

Andrés Felipe Zea-Vera^{1,2}, Olga Lucia Agudelo-Rojas²

¹ Departamento de Medicina Interna, Facultad de Salud, Universidad del Valle. Cali, Colombia

² Grupo de Investigación VIREM, Escuela de Ciencias Básicas, Facultad de Salud, Universidad del Valle. Cali, Colombia.

Zea-Vera AF, Agudelo-Rojas OL. Disseminated bronchiectasis in an adult with common variable immunodeficiency. *Colomb Med.* 2015; 46(1): 47-50.

© 2015 Universidad del Valle. Este es un artículo de acceso abierto, distribuido bajo los términos de Creative Commons Attribution License, que permite el uso ilimitado, distribución y reproducción en cualquier medio, siempre que el autor original y la fuente se acrediten.

Historia

Recibido: 30 octubre 2014
Revisado: 4 marzo 2015
Aceptado: 25 marzo 2015

Palabras clave

Inmunodeficiencia primaria (IDP), hipogammaglobulinemia, inmunodeficiencia común variable (IDCV), bronquiectasias, neumonías a repetición.

Keywords

Primary immunodeficiency (PID), hypogammaglobulinemia, common variable immunodeficiency (CVID), bronchiectasis, recurring pneumonia.

Resumen

Las inmunodeficiencias primarias (IDP) son patologías que tradicionalmente se consideran de la niñez sin embargo los adultos representan el 35% del total de pacientes con IDP. Las deficiencias de anticuerpos, en especial la Inmunodeficiencia Común Variable (IDCV) tienen su pico de incidencia en la edad adulta, requiere un alto índice de sospecha y si bien su frecuencia estimada no es alta (1:25,000), es muy posible que el subregistro y subdiagnóstico si lo sean. El retraso en el diagnóstico aumenta la morbi-mortalidad razón por la cual los médicos de adultos deben estar en capacidad de sospechar, identificar e iniciar el manejo de las personas con IDP. Presentamos el caso de un hombre de 37 años de edad atendido en la sala de urgencias con disnea, fiebre y tos, desarrolla falla respiratoria requiriendo ventilación mecánica. Refería neumonías a repetición desde los 18 años de edad asociadas con bronquiectasias generalizadas. La cuantificación de inmunoglobulinas séricas evidenció hipogammaglobulinemia severa (IgG total <140 mg/dL, IgA total 2.9 mg/dL, IgM total <5 mg/dL), se inició inmunoglobulina humana endovenosa (IGIV) al 10%, y recibió tratamiento antibiótico por 14 días para neumonía severa, su evolución clínica ha sido favorable hasta ahora (un año de seguimiento), se estableció el diagnóstico de Inmunodeficiencia Común Variable (IDCV).

Abstract

Primary immunodeficiencies (PID) are traditionally considered childhood diseases; however, adults account for 35% of all patients with PID. Antibody deficiencies, especially Common Variable Immunodeficiency (CVID), which have their peak incidence in adulthood, require a high suspicion index. Even though the estimated frequency of CVID is not high (1:25,000), high rates of under diagnosis and under reporting are very likely. The delay in diagnosis increases the morbidity and mortality; therefore, adult physicians should be able to suspect, identify and initiate management of individuals with PID. Here we report the case of a 37 year-old man presenting to the emergency room with dyspnea, fever and cough; he developed respiratory failure requiring mechanical ventilation. He complained of recurring pneumonia associated with widespread bronchiectasis since he was 18 years old. Serum immunoglobulins quantification showed severe hypogammaglobulinemia (total IgG <140 mg/dL; total IgA, 2.9 mg/dL; and total IgM <5 mg/dL). Treatment with Human Intravenous Immunoglobulin (IVIG) 10% was started, and with antibiotic treatment for severe pneumonia (during 14 days) was also prescribed. His clinical evolution has been favorable after one year follow-up. Common Variable Immunodeficiency (CVID) diagnosis was made.

Autor de correspondencia:

Andrés Felipe Zea, Departamento de Medicina interna, Universidad del Valle, Calle 5 # 36-00, 2nd floor, Cali, Colombia. Tel: +57 2 557 24 54; fax: +57 2 556 92 15. Correo electrónico: andreszea1982@gmail.com.

Introducción

La Inmunodeficiencia Común variable (IDCV) es una inmunodeficiencia primaria predominantemente de anticuerpos, en la cual la respuesta inmune humoral está alterada^{1,2}. El espectro clínico de esta enfermedad va desde infecciones a repetición, con secuelas como la aparición de bronquiectasias, hasta el desarrollo de malignidad o autoinmunidad. A pesar de ser un trastorno genético, los adultos son los más afectados, por lo cual debe hacerse un esfuerzo en educar a la comunidad médica en general^{2,3}. A continuación presentamos el caso de un varón de 37 años con infecciones sinopulmonares a repetición y bronquiectasias generalizadas, en el cual se demostró una hipogamaglobulinemia severa con un cuadro compatible con Inmunodeficiencia Común variable.

Caso clínico

Hombre de 37 años de edad que se presentó al servicio de urgencias de un Hospital nivel III de la ciudad de Cali por dificultad respiratoria, fiebre y tos con expectoración verdosa de aproximadamente una semana de evolución, con empeoramiento de la disnea en las últimas 48 horas, hasta ser incapaz de realizar esfuerzos mínimos. Al ingreso hipotenso (78/36), taquicárdico (126 latidos/min), polipnéico (38 respiraciones/min) con Saturación de O₂ del 76% (O₂ ambiente), la auscultación pulmonar reveló múltiples sobre agregados y disminución global del murmullo vesicular. El paciente manifestó tener una inmunodeficiencia de anticuerpos y pocos minutos después del ingreso presenta falla ventilatoria, requiriendo intubación orotraqueal y soporte con ventilación mecánica y vasoactivos, se consideró choque séptico por lo cual se inició cubrimiento antibiótico con vancomicina y cefepime previa toma de hemocultivos.

El paciente es originario y procedente de Cali (Valle), como antecedentes relevantes refiere neumonías, sinusitis y otitis a repetición desde los 18 años de edad, los episodios son innumerables (entre 6 y 10 por año) requiriendo largos cursos de antibióticos orales o endovenosos así como múltiples hospitalizaciones. Desde el 2002 se habían documentado bronquiectasias cilíndricas y quísticas en los cuatro cuadrantes (Fig. 1), se realizaron estudios

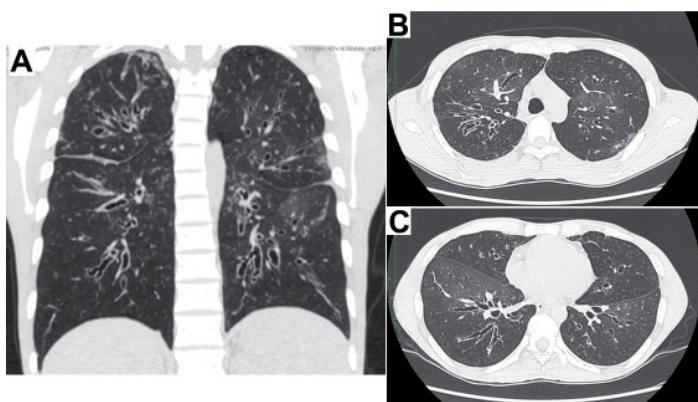


Figura 1. Escanografía de Tórax de alta resolución en la cual se evidencian bronquiectasias generalizadas en los cuatro cuadrantes en A y en los cortes transversales a nivel del cayado aórtico en B y a nivel del ventrículo izquierdo en C.

para fibrosis quística y autoinmunidad los cuales fueron negativos. En 2006 recibió 6 meses de tratamiento acortado supervisado por tuberculosis pulmonar diagnosticada por cultivo de esputo positivo a las 12 semanas (baciloscopias seriadas negativas) con curación microbiológica. Había consultado en incontables oportunidades por diferentes especialidades y subespecialidades de medicina interna y a pesar de tener documentados títulos muy bajos de inmunoglobulinas séricas totales (al menos 5 años antes de esta hospitalización) no recibía terapia de reemplazo por razones poco claras, se le realizaron pruebas de anticuerpos para VIH en más de 7 oportunidades con resultados negativos.

Los paraclínicos de ingreso mostraron Leucocitosis (17,820/mm³) a expensas de neutrofilia (79%), bandemia importante (11%), sin anemia (Hb 13.8 g/dL), plaquetas normales (281.000/mm³), los reactantes de fase aguda estaban elevados (proteína C reactiva de 94 mg/L). La función renal fue normal, no había proteinuria, sin embargo el paciente presentó una marcada hipoproteinemia a expensas de las globulinas (proteínas totales 4.8 g/dL, albúmina 3.6 g/dL, globulinas 1.2 g/dL). La cuantificación de inmunoglobulinas séricas totales realizada por nefelometría mostró una hipogammaglobulinemia en rango severo (IgG total <140 mg/dL, IgA total 2.9 mg/dL, IgM total <5 mg/dL), con una electroforesis de proteínas compatible con agamaglobulinemia. El mismo día del ingreso se inició con inmunoglobulina humana endovenosa (IGIV) a razón de 800 mg/kg de peso. Requirió ventilación mecánica por 5 días, no se documentó ningún patógeno en los cultivos (el paciente recibió antibióticos orales ambulatoriamente) por lo cual completo 14 días de la antibioticoterapia empírica.

Fue valorado por el servicio de Inmunología previo al inicio de IGIV, encontrando que tanto la respuesta a antígenos de vacunas como a patógenos infecciosos estaba ausente, se determinaron anticuerpos anti-Core y anticuerpos contra el antígeno de superficie del virus de la Hepatitis B (Anti core-VHB, Anti-AgS VHB), ELISA de 4ta generación para VIH, anticuerpos totales contra el virus de la Hepatitis C (VHC), IgM e IgG contra citomegalovirus (CMV), IgG para virus herpes simple 1-2 (VHS), anticuerpos IgG contra tétanos y rubeola) estos hallazgos demuestran no sólo la deficiencia cuantitativa si no también funcional (específica) de la respuesta inmune humoral. La evaluación de las subpoblaciones linfocitarias en sangre periférica evidenció un conteo absoluto de linfocitos B de 420 células/μL normal (100-500) (Fig. 2C), acompañado de la inversión de la relación linfocitos T CD4⁺/CD8⁺ a expensas de la disminución de los linfocitos T CD4⁺ a 190 células/μL, (300-1400) (Fig. 2B).

En la actualidad el paciente recibe IGIV al 10% a una dosis de 800 mg/Kg cada 4 semanas, recibe profilaxis con TMP/SX 160/800 mg interdiario, completó un ciclo de 22 sesiones de rehabilitación pulmonar y es manejado en conjunto por Inmunología, Neumología y Medicina Interna. La evolución ha sido satisfactoria, durante el último año posterior al inicio de terapia de sustitución con IGIV, el paciente ha presentado sólo un episodio de neumonía que recibió un ciclo corto de Levofloxacina con excelente respuesta, su capacidad pulmonar sin embargo está muy limitada y es oxígeno requiriente. El cuadro clínico del paciente, los hallazgos serológicos, los bajos títulos de inmunoglobulinas séricas y la presencia de linfocitos B (CD19⁺/CD20⁺) en sangre periférica configuran el diagnóstico de IDCV.

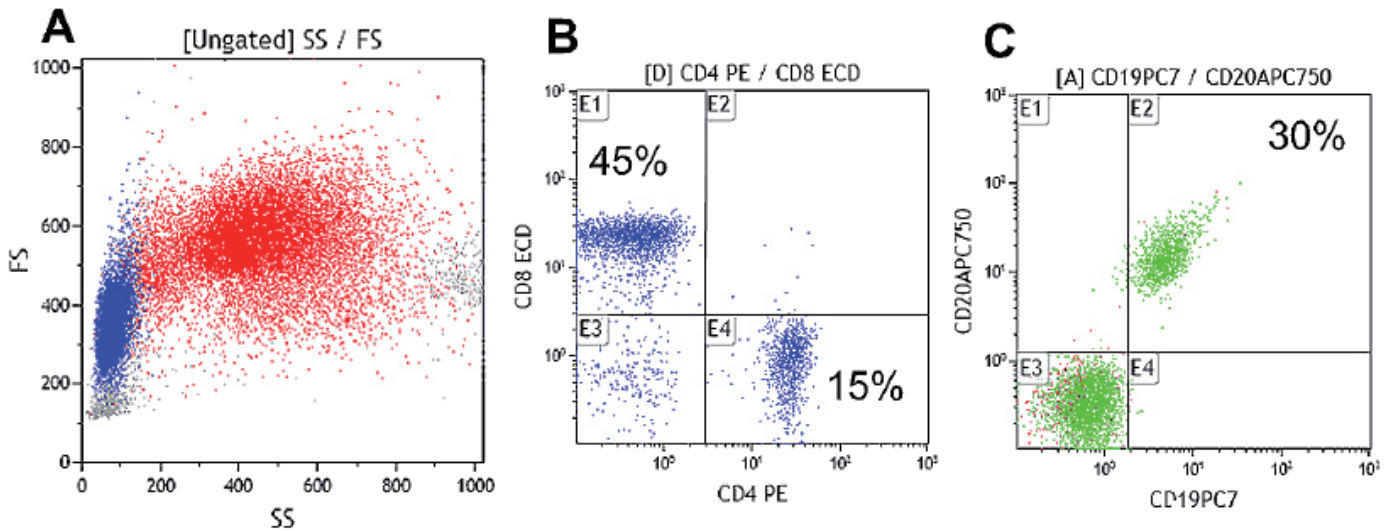


Figura 2. Cuantificación de las poblaciones de Linfocitos T (CD4+/CD8+ y Linfocitos B (CD19+/CD20+)) por citometría de flujo en sangre periférica. Análisis de dot plot por tamaño y complejidad (Forward y Side scattered) del total de leucocitos en A, cuantificación de los Linfocitos T CD4+ y Linfocitos T CD8+ en B y cuantificación de los Linfocitos B totales en C. Nótese la inversión de la relación CD4/CD8, 1:3 (en lugar de 2:1) y el aumento porcentual de los Linfocitos B 30% (6-19%).

Discusión

Las inmunodeficiencias primarias (IDP) son patologías consideradas raras (prevalencias 1:25,000 a 1:50,000), lo cual se traduce en un retraso significativo en el diagnóstico que conlleva al empobrecimiento del pronóstico, aumento de las comorbilidades y empeoramiento clínico, y al aumento de costos al sistema de salud por no ser identificadas a tiempo⁴. Tradicionalmente se acepta que las IDP son patologías de la niñez por lo cual la medicina interna pocas veces se ocupa de estas, lo cual contribuye a que los médicos de adultos no estén familiarizados con ésta condición⁵.

La IDCV es la IDP de relevancia clínica más frecuente en la edad adulta^{6,7}. Tradicionalmente se acepta que esta patología tiene dos picos de incidencia, uno en la niñez y el otro entre las segunda y tercera décadas de la vida como es el caso de nuestro paciente. El retraso en el diagnóstico es frecuente, ocurriendo a los 2, 15 o inclusive hasta 20 años después de la aparición de los síntomas⁷.

La IDCV es una enfermedad muy heterogénea en la cual se han identificado una gran cantidad de mutaciones en genes relacionados con la maduración o activación de los linfocitos B, lo cual finalmente se traducen en una incapacidad tanto cuantitativa como cualitativa para la producción de inmunoglobulinas. En la actualidad se reconocen fundamentalmente dos espectros clínicos: IDCV sin complicaciones que hace referencia al paciente “clásico” con infecciones a repetición sinopulmonares o gastrointestinales y IDCV con complicaciones en el cual se presentan infecciones recurrentes, hay presencia de visceromegalias (hepato/esplenomegalia), adenopatías, autoinmunidad (usualmente citopenias) y malignidad tipo linfomas³. La presencia de bronquiectasias generalizadas como es el caso de nuestro paciente, obliga a buscar de forma activa y descartar la presencia de inmunodeficiencias primarias, pues se ha demostrado que hasta el 10% de los pacientes con Bronquiectasias (no fibrosis quística) corresponden a deficiencias de anticuerpos especialmente IDCV^{8,9}.

Los criterios diagnósticos de IDCV fueron establecidos por las sociedades Europea y Panamericana de inmunodeficiencias (ESID/PAGID) en 1999 y siguen vigentes hasta el momento, incluyen: Disminución marcada (al menos 2 desviaciones estándar por debajo del promedio para la edad) de IgG, IgA y/o IgM en suero; ser mayor de cuatro años, ser negativo para isohemaglutininas y/o tener una pobre respuesta a vacunas, además que se hayan excluido otras causas de hipogammaglobulinemia. El cumplimiento de todos los anteriores criterios, es fundamental para el diagnóstico, previo al inicio de la terapia de sustitución con IGIV debido a que esta terapia modifica los parámetros serológicos hasta seis meses después de su última aplicación¹⁰.

La presencia de linfopenia a expensas de linfocitos T CD4+ puede ser un factor confusor importante, puesto que la mayoría de los médicos tratantes asocian este hallazgo con la infección por VIH/SIDA, como ocurrió en este caso. Es importante resaltar que hasta el 25% de los pacientes con IDCV cursan con conteos de LT CD4+ bajos, sin tener un compromiso de la inmunidad celular.

El objetivo del tratamiento es la sustitución de la respuesta humoral con la administración de Inmunoglobulina humana, con el propósito de disminuir las complicaciones infecciosas, autoinmunes y la aparición de granulomas o malignidad¹¹. En Colombia están disponibles y autorizados por el INVIMA diferentes presentaciones de inmunoglobulina humana para uso en pacientes con deficiencias de anticuerpos; la IGIV que se debe administrar a una dosis entre 400-800 mg/kg cada 3 a 4 semanas dependiendo de los niveles valle y respuesta clínica del paciente, y además contamos con inmunoglobulina humana subcutánea (SubQ) para aplicación semanal entre 100-200 mg/Kg dosis. El uso de profilaxis antibiótica no está claramente establecido, sin embargo se recomienda el uso de macrólidos, quinolonas y para los casos que cursan con conteos de los linfocitos T CD4+ bajos se recomienda una profilaxis con Trimetoprim/sulfametoxazol^{12,13}.

Las IDP en adultos deber ser una posibilidad diagnóstica y en Colombia existen las tecnologías y metodologías para confirmar

su diagnóstico¹⁴. El presente reporte de caso pretende llamar la atención sobre una patología que requiere un alto índice de sospecha y la baja prevalencia reportada posiblemente obedece a un subregistro y subdiagnóstico lo cual tiene un impacto en el pronóstico de la enfermedad.

Conflicto de intereses:

Los autores declaran que no tienen ningún conflicto de interés con este trabajo

Financiación:

No se tuvo ninguna fuente de financiación

Referencias

1. Salzer U, Warnatz K, Hartmut PH. Common variable immunodeficiency - an update. *Arthritis Res Ther.* 2012; 14(5): 223–34.
2. Rosel AL, Scheibenbogen C, Schliesser U, Sollwedel A, Hoffmeister B, Hanitsch L, *et al.* Classification of common variable immunodeficiencies using flow cytometry and a memory B-cell functionality assay. *J Allergy Clin Immunol.* 2014; 135(1): 197–208.
3. Cunningham-Rundles C. The many faces of common variable immunodeficiency. *Hematology Am Soc Hematol Educ Program.* 2012; 2012: 301–5.
4. Modell V, Gee B, Lewis DB, Orange JS, Roifman CM, Routes JM, *et al.* Global study of primary immunodeficiency diseases (PI)--diagnosis, treatment, and economic impact: an updated report from the Jeffrey Modell Foundation. *Immunol Res.* 2011; 51(1): 61–70.
5. Riminton DS, Limaye S. Primary immunodeficiency diseases in adulthood. *Intern Med J.* 2004; 34(6): 348–54.

6. Kumar Y, Bhatia A. Comment on Common variable immunodeficiency in adults: current diagnostic protocol and laboratory measures. *Expert Rev Clin Immunol.* 2013; 10(2): 187–8
7. Fernandez Romero DS, Juri MC, Paolini MV, Malbran A. Common variable immunodeficiency: Epidemiology and clinical manifestations in 69 patients. *Med (B Aires).* 2013; 73(4): 315–23.
8. Shoemark A, Ozerovitch L, Wilson R. Aetiology in adult patients with bronchiectasis. *Respir Med.* 2007; 101(6): 1163–70.
9. Metersky ML. The initial evaluation of adults with bronchiectasis. *Clin Chest Med.* 2012; 33(2): 219–31.
10. Webster AD. Clinical and Immunological Spectrum of Common Variable Immunodeficiency (CVID). *Iran J Allergy Asthma Immunol.* 2004; 3(3): 103–13.
11. Cunningham-Rundles C. Key aspects for successful immunoglobulin therapy of primary immunodeficiencies. *Clin Exp Immunol.* 2011; 164(2): 16–9.
12. Cunningham-Rundles C. How I treat common variable immune deficiency. *Blood.* 2010; 116(1): 7–15.
13. Gathmann B, Mahlaoui N, CEREDIH, Gérard L, Oksenhendler E, Warnatz K, *et al.* Clinical picture and treatment of 2212 patients with common variable immunodeficiency. *J Allergy Clin Immunol.* 2014; 134(1): 116–26.
14. Montoya CJ, Henao J, Salgado H, Olivares MM, López JA, Rugeles C, *et al.* Diagnóstico fenotípico de las inmunodeficiencias primarias en Antioquia. *Biomedica.* 2002; 22: 510–8.