



## Reporte de Caso

# Sirolimus en la enfermedad de Gorham-Stout. Caso clínico

## Sirolimus on Gorham-Stout disease. Case report

Vanessa García<sup>1</sup>, Gloria Alonso-Claudio<sup>1</sup>, M-Teresa Gómez-Hernández<sup>2</sup>, Antonio-J Chamorro<sup>1</sup>

<sup>1</sup>Departamento de Medicina Interna. Hospital Clínico Universitario de Salamanca. Salamanca. España.

<sup>2</sup>Departamento de Cirugía Torácica. Hospital Clínico Universitario de Salamanca. Salamanca. España

García V, Alonso-Claudio G, Gómez-Hernández MT, Chamorro AJ. Sirolimus on Gorham-Stout disease. Case report. *Colomb Med (Cali)*. 2016; 47(4): 213-16.

© 2016 Universidad del Valle. Este es un artículo de acceso abierto, distribuido bajo los términos de la licencia Creative Commons Attribution License, que permite el uso ilimitado, distribución y reproducción en cualquier medio, siempre que el autor original y la fuente se acrediten.

### Historia:

Recibido: 17 julio 2016

Revisado: 21 agosto 2016

Aceptado: 25 noviembre 2016

### Palabras clave:

Derrame pleural, osteolisis esencial, metrorragia, sirolimus, enfermedad de Gorham-Stout, pronóstico, enfermedades raras, proliferación celular

### Keywords:

Pleural effusion, osteolysis essential, metrorrhagia, sirolimus, Gorham-Stout disease, prognosis, rare diseases, cell proliferation.

### Resumen

**Antecedentes:** La enfermedad de Gorham-Stout (EGS), es una enfermedad poco común, de etiología desconocida, caracterizada por la proliferación vascular que produce destrucción de la matriz ósea.

**Caso clínico:** Se presenta el caso de mujer de 43 años que comienza con dolor en el esternón, disnea y tumoración abdominal junto con derrame pleural izquierdo de características serohemáticas como forma de presentación de una EGS. En pruebas de imagen que mostraron lesiones líticas en el 6º y 10º arcos costales izquierdos. Posteriormente se realizó toracotomía con biopsia pulmonar, pleural y costal observándose ausencia del extremo de la 6ª costilla. En el estudio histopatológico se describe proliferación vascular linfática en tejido óseo de pared costal. Se excluyeron otras patologías y se diagnosticó EGS.

**Tratamiento y resultado:** Se inició tratamiento con sirolimus consiguiendo remisión completa desde el primer mes. Sin embargo, tras la suspensión del tratamiento por metrorragias, presentó reaparición de los síntomas. Se decide entonces reiniciar el tratamiento, consiguiendo nuevamente desaparición de los síntomas, tras 4 semanas de tratamiento.

**Relevancia clínica:** Se presenta el primer caso clínico de EGS en edad adulta con derrame pleural asociado y con respuesta clínica a sirolimus, fármaco que podría ser una alternativa a la terapéutica actual.

### Abstract

**Background:** Gorham-Stout disease (GSD) is a rare disease of unknown etiology characterized by vascular proliferation that produces destruction of bone matrix.

**Case description:** This case is about 43 year old woman who begins with pain in sternum, dyspnea, abdominal mass and, serous-hematic pleural effusion. Imaging tests were performed showing lesions on 6th and 10th left ribs archs. Later, a thoracotomy was performed observed absence of the end of the 6th and lung, pleural and costal biopsy was token. The histologic features described lymphatic vascular proliferation in bone tissue of chest wall. Other pathologies were excluded and in view of the findings, GSD diagnosis was made.

**Treatment and outcome:** treatment was initiated with sirolimus achieving remission of the disease after the first month; however, because the presence of metrorrhagia the treatment was discontinued, reappearing symptoms afterwards. For that reason the treatment was restarted getting disappearance of the symptoms again, 4 weeks later.

**Clinical relevance:** we present the first clinical cases of EGS with pleural effusion with response to sirolimus treatment that could be an alternative to the current therapy.

### Autor de correspondencia:

Antonio Chamorro. Departamento de Medicina Interna. Hospital Clínico Universitario de Salamanca, Paseo San Vicente 58- 182 C.P 37007 Salamanca. España. Email: ajchamorro@usal.es

## Introducción

La enfermedad de Gorham-Stout (EGS) u osteolisis esencial, es una enfermedad poco común caracterizada por la proliferación vascular que produce destrucción y resorción de la matriz ósea de etiología desconocida<sup>1</sup>.

El primer caso en la literatura de “enfermedad ósea evanescente” como también se conoce a esta patología, fue descrito por Jackson en 1838 en el que se detallaba la desaparición progresiva de un hueso<sup>2</sup>. En 1955, Gorham *et al.*, recopilaron una serie de 24 casos propios y otros publicados con similares características clínicas e histológicas<sup>3</sup>. Aproximadamente, existen unos 185 casos descritos en los que no hay diferencias en cuanto a sexo ni un claro patrón de transmisión hereditaria, pero sí un predominio en la incidencia de la enfermedad durante las primeras décadas de la vida<sup>1</sup>. El síntoma inicial más frecuente es el hallazgo de fracturas patológicas, pero en general suelen ser inespecíficas<sup>4</sup>, pudiendo afectar cualquier parte del esqueleto, aunque con predilección por los huesos planos como la mandíbula, costillas, hombro y pelvis. La histopatología se caracteriza por la proliferación de un pequeño vaso o un reemplazo de los conductos linfáticos por tejido fibrovascular benigno<sup>1</sup>. Suele cursar con un buen pronóstico, mientras que las complicaciones pulmonares secundarias a las lesiones del esqueleto torácico acompañado de quilotorax y el compromiso vertebral son complicaciones poco comunes pero fatales de esta enfermedad<sup>5</sup>.

No existe un consenso claro sobre el tratamiento, más adecuado. el tratamiento médico (principalmente el interferón alfa-2b y los bifosfonatos entre los más utilizados), la cirugía con intención de reducir el flujo hacia la cavidad pleural (ligadura del conducto torácico, pleurodesis y pleurectomía), la radioterapia y la quimioterapia (bleomicina y ciclofosfamida principalmente) han sido las opciones que se han probado en casos aislados con diferente éxito<sup>1</sup>.

Se presenta un caso de EGS complicado con derrame pleural, en el cual se logró remisión clínica y radiológica con sirolimus con dosis única de carga 4mg y posteriormente dosis de mantenimiento de 1.5 mg/día.

## Caso clínico

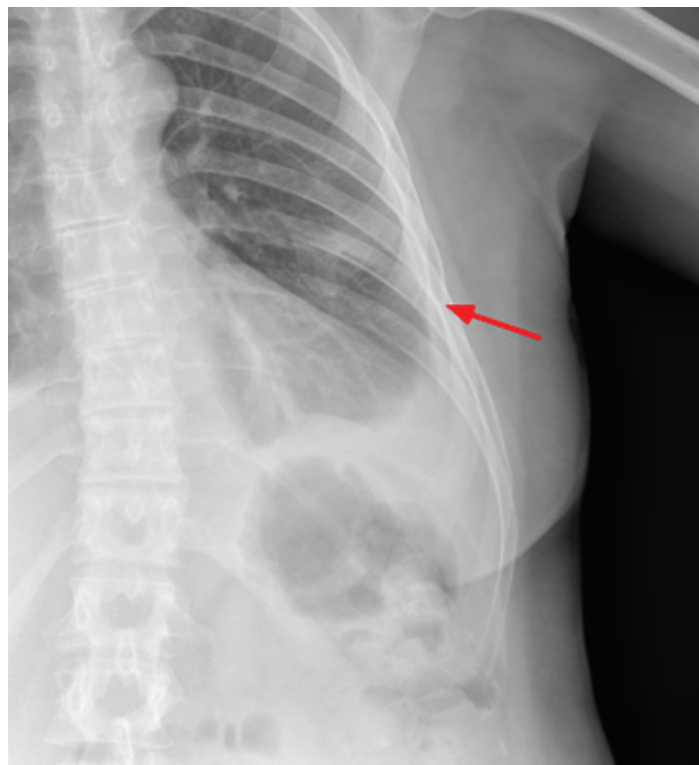
Mujer de 43 años que ingresó por presentar un dolor torácico, disnea de moderados esfuerzos y tumoración en hipocondrio izquierdo. Dentro de sus antecedentes personales se destacó luxaciones de repetición de hombro derecho desde la infancia y endometriosis diagnosticada dos años antes. Un año antes del ingreso, comenzó con un dolor de características mecánicas en la región esternal, junto con signos inflamatorios, sin traumatismo previo. Seis meses antes del ingreso, presentó un dolor mecánico progresivo en el costado y flanco izquierdo, junto con tumoración en el hipocondrio ipsilateral que fue aumentado lentamente de tamaño y una disnea progresiva hasta ser de moderados esfuerzos. Sin hemoptisis, fiebre, sensación distérmica, escalofríos, tiritona ni otra clínica infecciosa o respiratoria. Tampoco refirió pérdida de peso, astenia ni anorexia. A la exploración se determinó un dolor y un engrosamiento a nivel del décimo arco costal posterior izquierdo, dolor a la palpación en el tercio inferior de la región esternal; y una tumoración difusa en el hipocondrio izquierdo con un hematoma en la superficie y mal delimitada, blanda y no dolorosa. A la auscultación cardiopulmonar presentó semiología de derrame pleural en el campo inferior y medio del hemitórax izquierdo. En las pruebas

analíticas al ingreso mostraron un hemograma y bioquímica normales, sin elevación de los reactantes de fase aguda. En la Tabla 1 se pueden observar los datos analíticos al ingreso.

**Tabla 1.** Analítica al ingreso del paciente

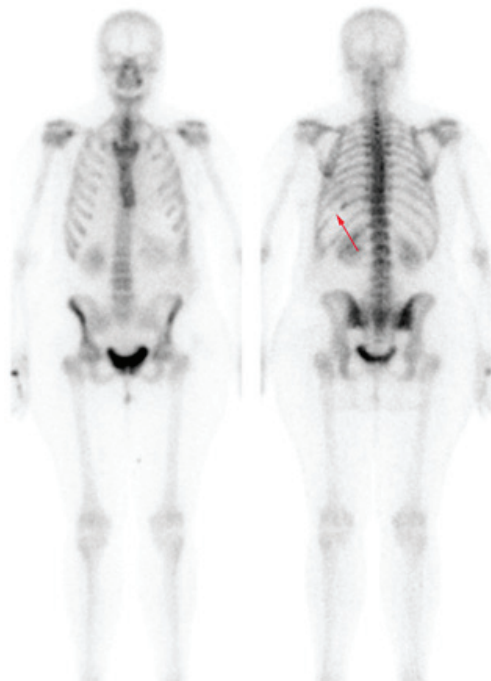
Parámetro	Valor
Glucosa	98 mg/dL
Urea	32 mg/dL
Creatinina	0.63 mg/dL
Bilirrubina total	0.56 mg/dL
Proteínas	7.5 g/dL
Albumina	4.7 g/dL
Hemoglobina	11.9 gr/dL
Fibrinógeno	400 mg/dL
Proteína C reactiva	1.50 mg/dL
Osmolaridad	267 mOsm/kg.
Aspartato aminotransferasa (AST)	20 UI/L
Alanino Aminotransferasa (ALT)	17 UI/L
Fosfatasa alcalina (FA)	63 UI/L
Gammaglutamil transpeptidasa (GGT)	21 UI/L
Lactato deshidrogenasa (LDH)	157 UI/L
Velocidad de sedimentación globular (VSG)	27 mm
Tiempo protrombina	98%
Hematocrito	34.5%
Leucocitos	6.38 x 10 <sup>3</sup> /μL
Plaquetas	456 x 10 <sup>3</sup> /μL
Tiempo de tromboplastina parcial activada	29.5 s
INR	1.01

En la radiografía de tórax se apreciaba derrame pleural que ocupaba dos tercios del hemitórax izquierdo y en la parrilla costal izquierda, se intuía una ausencia parcial del 6° arco costal (Fig. 1).

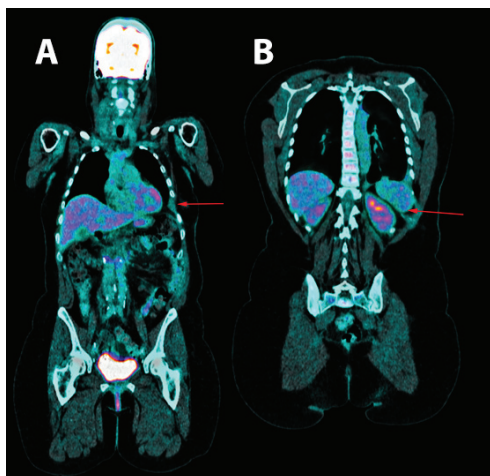


**Figura 1.** Radiografía de parrilla costal izquierda en la que se intuye desaparición parcial del 6° arco costal lateral y anterior ipsilateral.

Se realizó una toracocentesis evacuadora con salida de líquido de características serohemáticas y que presentó los siguientes datos analíticos: glucosa 97 mg/dL, LDH 179 UI/L, hemáties 571,100/  $\mu$ L, leucocitos 11,620/  $\mu$ L (3% polimorfonucleares, 97% mononucleares), proteínas 5.3 g/dL, pH 7.43, factor reumatoide 9.1 UI/mL, amilasa 27 UI/L, colesterol 86 mg/dL, triglicéridos 26 mg/dL, adenosin desaminasa (ADA) 13 UI/L con citometría de flujo del líquido pleural negativa para infiltración linfóide y citología del líquido sin atipias celulares. Los cultivos en líquido pleural para bacterias, micobacterias, parásitos y hongos fueron negativos. Así mismo, la prueba del Mantoux y el test de detección del gamma-interferón mediante la prueba de quantiferon-TB fueron negativas para infección tuberculosa latente. Las serologías para virus hepatotropos y virus de la inmunodeficiencia humana (VIH), fueron negativas. La mamografía y ecografía ginecológica fueron normales. Tanto en la gammagrafía ósea (Fig. 2) como en la tomografía computarizada, resonancia magnética torácica



**Figura 2.** Gammagrafía ósea en la que se aprecia la ausencia parcial del 10° arco costal posterior izquierdo.



**Figura 3.** Tomografía por emisión de positrones. A. se aprecia la ausencia del 6° y B. 10° arcos costales izquierdos.

y tomografía por emisión de positrones (Fig. 3), se observó una hipoplasia y lesión osteolítica en el décimo y el sexto arco costal izquierdo, junto con un derrame, una importante inflamación pleural ipsilateral, y una afectación de partes blandas adyacentes.

Se realizó toracotomía diagnóstica en la que se apreciaron importantes signos de inflamación e hiperemia pleural, pero sin rasgos de malignidad o granulomas. Se tomaron muestras óseas, pleurales y de parénquima pulmonar. En el resultado histológico del tejido pleural y pulmonar se demostraron hallazgos compatibles con proceso inflamatorio inespecífico. En la biopsia costal, se apreció un proceso inflamatorio crónico, con infiltración fundamentalmente plasmocitoides y tejido de granulación muy artefactado por decalcificación. Ante estos hallazgos y ante la posibilidad de actinomicosis, se inició un tratamiento empírico, inicialmente con penicilina (dosis de 6 millones/UI/6 h durante 4 semanas), a la espera del resultado de la reacción en cadena de la polimerasa para *Actinomyces sp.* Dada la ausencia de mejoría y el resultado negativo para esta prueba, se decidió nuevamente un tratamiento empírico con prednisona a dosis de 1 mg/kg/día. A pesar de todos estos tratamientos y la colocación de un drenaje pleural, la paciente presentó un derrame pleural recidivante; en la última ocasión bilateral, con predominio derecho y una mayor tumoración abdominal. Se determinó el factor de crecimiento endotelial vascular (VEGF) con niveles elevados (287 pg/mL, normal entre 0 y 128.9 pg/mL). En este momento, se revisó de nuevo el caso y a la vista de los hallazgos clínicos, analíticos y radiológicos y aunque no se demostraron inicialmente resultados histológicos compatibles, se diagnosticó EGS y se decidió iniciar un tratamiento con sirolimus tras la firma del paciente del consentimiento informado. Inicialmente a dosis única de 4.0 mg (dosis de carga) y posteriormente a 1.5 mg/día. La respuesta fue muy satisfactoria desde el inicio del tratamiento, con desaparición de la clínica de disnea, dolor y de la tumoración abdominal. Durante 10 meses se mantuvo el tratamiento con niveles de sirolimus alrededor del límite inferior sugerido por el laboratorio (entre 3.8 ng/mL y 4.3 ng/mL; límites: 4 ng/mL mínimo y 10 ng/mL máximo) y controlándose de forma bimensual. Sin embargo, y debido a la sospecha de la relación entre la administración de sirolimus y los episodios de metrorragias abundantes, se decidió suspender el tratamiento. A los pocos días, la disnea, el dolor costal y sobre todo, la tumoración abdominal reaparecieron. Se reinició el tratamiento con sirolimus con remisión completa a la 4° semana y menstruaciones normales. Posteriormente y tras reevaluación de la biopsia, principalmente de las muestras óseas del arco costal, se hallaron zonas de proliferación vascular linfática determinadas con la técnica inmunohistoquímica con el anticuerpo monoclonal D2-40 positiva (de utilidad para el marcaje específico de vasos linfáticos), compatible con el diagnóstico de EGS. Desde entonces y tras dos años del inicio de los síntomas y seguimiento analítico y radiológico a la paciente, esta se encuentra asintomática sin cambios en las pruebas complementarias.

## Discusión

En la EGS, la osteolisis masiva y progresiva es producida por la proliferación anormal de capilares endoteliales de origen vascular o linfático. Aunque el mecanismo de reabsorción es desconocido, algunos investigadores han encontrado un aumento en la actividad de los osteoclastos<sup>6,7</sup> junto con una relación con el aumento del VEGF y en otros casos una relación con el aumento de la interleucina<sup>6</sup>. En nuestro caso, se pudo constatar una elevación del VEGF que podría servir para el seguimiento y correlacionar con la clínica de la paciente. La EGS se considera que es un diagnóstico de exclusión, con hallazgos clínicos, radiológicos e histopatológicos

en ausencia de una causa hereditaria, metabólica, neoplásica, inmunológica o infecciosa, debido a que en la mayoría de los casos no hay hallazgos de laboratorio<sup>8</sup>. Radiológicamente los primeros cambios son similares a los de la osteoporosis. En la resonancia magnética se puede observar desaparición de la morfología ósea y áreas de aumento o disminución de la captación, lo que puede causar una hemorragia en diferentes estadios<sup>9</sup>. En la paciente que nos ocupa, se llegó al diagnóstico a través de la relación clínica y radiológica con imágenes compatibles con lesiones líticas; tras un razonable descarte de otras patologías de origen neoplásico, infeccioso, inflamatorio o metabólico; y finalmente hallazgos histopatológicos compatibles. Si bien existen una serie de criterios diagnósticos<sup>10</sup> estos son muy poco utilizados entre los autores para el diagnóstico y muchos de ellos abogan más por su uso como diagnóstico de exclusión en el contexto clínico adecuado<sup>11,12</sup>.

Entre las principales complicaciones de la EGS se encuentran el quilotórax y menos frecuente el derrame pleural serohemático, asociándose estas complicaciones a un aumento de la mortalidad<sup>13</sup>. Existe tratamiento quirúrgico, radioterápico y tratamiento médico. En este último apartado se incluyen principalmente el octreotide, bevacizumab, propranolol, interferón alfa-2b y bifosfonatos (estos dos últimos solos o en combinación, son los más usados); todos ellos con resultados individuales dispares; y por este motivo, ninguno de ellos se ha podido establecer como el tratamiento estándar ante la falta de estudios desarrollados en relación a esta patología.

El Sirolimus, está indicado en la prevención del rechazo de pacientes trasplantados y su mecanismo de acción se debe a que inhibe FK506-binding protein 12-rapamycin-associated protein 1 (FRAP1) con lo que se produce un descenso en la síntesis proteica y por tanto, en la proliferación celular y angiogénesis<sup>14</sup>. En este sentido, últimamente se ha probado una alternativa terapéutica con sirolimus en pacientes pediátricos con anomalías vasculares y linfáticas, entre las que se encuentra la EGS, por su papel antiangiogénico, hallándose excelentes resultados<sup>14</sup>, por lo que actualmente existe en marcha un ensayo clínico en este grupo de pacientes, con resultados preliminares significativos, motivo por el que se instauró este medicamento en nuestro caso<sup>1,15</sup>. Cabe destacar también que la dosis de sirolimus administrada fue a dosis bajas con buena respuesta clínica a pesar de presentar niveles en ocasiones por debajo del nivel inferior sugerido por el laboratorio (4 ng/mL). A diferencia de lo publicado en los otros dos casos, uno con derrame pleural (con niveles alrededor de 9 a 12 mcg/L)<sup>16</sup> y el segundo con afectación exclusivamente ósea (10-15 ng/mL)<sup>17</sup>.

Dentro de los efectos secundarios más frecuentes causados por este medicamento, se encuentran: infecciones (fúngicas, víricas, bacterianas o por Herpes simplex), trombocitopenia, anemia, leucopenia, hipocalcemia, hipofosfatemia, diabetes, hipertensión, trastornos de la menstruación, alteración hepáticas y renales, y aumento del riesgo de aparición de un cáncer, sobre todo linfoma y cáncer de piel<sup>14,15</sup>. En nuestro caso la paciente presentó metrorragia, efecto que estuvo ausente al reintroducir el tratamiento. Sin presentar hasta la fecha algún otro efecto secundario. Por último, la recidiva que tuvo ante la suspensión y la respuesta clínica tras la reintroducción del sirolimus, manifiestan un importante papel en el control de la EGS en este caso en concreto.

**Conflicto de intereses:** Ninguno

**Agradecimientos:**

A la Dra. María Dolores Ludeña De La Cruz del Departamento de

Patología de la Fundación por sus contribuciones en los hallazgos histopatológicos. A la Dra. Leticia Moralejo y al Profesor F Javier Laso del Servicio de Medicina Interna del Hospital Universitario de Salamanca por su contribución en el diagnóstico y seguimiento del paciente.

## Referencias

- Dellinger MT, Garg N, Olsen BR. Viewpoints on vessels and vanishing bones in Gorham-Stout disease. *Bone*. 2014; 63: 47–52.
- Jackson JB. A boneless arm. *Boston Med Surg J*. 1838; 18: 368–9.
- Gorham LW, Stout AP. Massive osteolysis (acute spontaneous absorption of bone, phantom bone, disappearing bone); its relation to hemangiomatosis. *J Bone Joint Surg Am*. 1955; 37-A: 985–1004.
- Choma ND, Biscotti CV, Bauer TW, Mehta AC, Licata AA. Gorham's syndrome a case report and review of the literature. *Am J Med*. 1987; 83: 1151–6.
- Johnson PM, McClure JG. Observations on massive osteolysis; a review of the literature and report of a case. *Radiology*. 1958; 71: 28–42.
- Moller G, Priemel M, Amling M, Werner M, Kuhlmeier AS, Dellinger G. The Gorham-Stout syndrome (Gorham's massive osteolysis) A report of six cases with histopathological findings. *J Bone Joint Surg Br*. 1999; 81: 501–6.
- Tie ML, Poland GA, Rosenow 3rd EC. Chylothorax in Gorham's syndrome A common complication of a rare disease. *Chest*. 1994; 105: 208–13.
- Collins J. Case 92 Gorham syndrome. *Radiology*. 2006; 238: 1066–69.
- Dominguez R, Washowich TL. Gorham's disease or vanishing bone disease plain film, CT, and MRI findings of two cases. *Pediatr Radiol*. 1994; 24: 316–8.
- Heffez L, Doku HC, Carter BL, Feeney JE. Perspectives on massive osteolysis Report of a case and review of the literature. *Oral Surg Oral Med Oral Pathol*. 1983; 55: 331–43.
- Ayuso-Velasco R, Lopez-Gutierrez JC. Mortalidad en pacientes con osteólisis de origen linfático. Revisión de 54 casos. *An Pediatr (Barc)*. 2012; 77: 83–7.
- Nikolaou VS, Chytas D, Korres D, Efstathopoulos N. Vanishing bone disease (Gorham-Stout syndrome) A review of a rare entity. *World J Orthop*. 2014; 5: 694–8.
- Chavanis N, Chaffanjon P, Frey G, Vottero G, Brichon PY. Chylothorax complicating Gorham's disease. *Ann Thorac Surg*. 2001; 72: 937–9.
- Hammill AM, Wentzel M, Gupta A, Nelson S, Lucky A, Elluru R. Sirolimus for the treatment of complicated vascular anomalies in children. *Pediatr Blood Cancer*. 2011; 57: 1018–24.
- Adams DM, Trenor 3rd CC, Hammill AM, Vinks AA, Patel MN, Chaudry G. Efficacy and safety of Sirolimus in the treatment of complicated vascular anomalies. *Pediatrics*. 2016; 137: e20153257.
- Cramer SL, Wei S, Merrow AC, Pressey JG. Gorham-Stout Disease Successfully Treated With Sirolimus and Zoledronic Acid Therapy. *J Pediatr Hematol Oncol*. 2016; 38: e129.
- Nozawa A, Ozeki M, Kuze B, Asano T, Matsuoka K, Fukao T. Gorham-Stout Disease of the Skull Base With Hearing Loss Dramatic Recovery and Antiangiogenic Therapy. *Pediatr Blood Cancer*. 2016; 63: 931–934