Acta Méd Valle 5: 143-146, 1974

DIVISION DE CIENCIAS DE LA SALUD - DEPARTAMENTO DE PATOLOGIA Y HOSPITAL UNIVERSITARIO DEL VALLE.

CONFERENCIA DE PATOLOGIA CLINICA

Editada por Mercedes de Gaiter, M.D.



HISTORIA CLINICA

Hombre de raza negra, de 46 años de edad, natural de Puerto Tejada y procedente de Santander (Cauca) que consultó al Hospital Universitario del Valle porque se le "hinchaba el abdomen".

Su enfermedad se inició dos meses antes principalmente con adinamia, pérdida marcada de peso y fiebre vesperal. Además, observó hematuria al final de la micción y disminución en el calibre del chorro urinario. Un mes después hubo constipación, distensión abdominal, vómito postprandial, anorexia y dolor intenso, continuo, de tipo opresivo, en hipocondrio y flanco derechos. Posteriormente aparecieron polaquiuria y nicturia y la orina se tornó colúrica. El paciente fumaba 10 cigarrillos diarios desde los 26 años de edad y tomaba aguardiente con frecuencia. Sufría de tos crónica con expectoración amarillo-verdosa, a veces con pintas de sangre. Desde 15 años antes tenía una hernia inguino-escrotal derecha.

Al examen físico se encontró un individuo crónicamente enfermo, caquéctico, con temperatura de 37.5°C., pulso de 100 por minuto y presión arterial de 120/90 mm Hg. El tórax estaba enflaquecido y había pérdida de masa muscular en varias regiones. La piel era descamativa en miembros inferiores. La lengua está despulida. Las mucosas eran pálidas y las conjuntivas estaban ictéricas. A la auscultación se encontraron estertores crepitantes escasos e hipoventilación basal. No había alteraciones del ritmo cardíaco ni soplos. El abdomen era globuloso por ascitis a tensión y tenía circulación colateral en su mitad superior. En hipocondrio y flanco derechos se palparon 3 masas duras, nodulares, dolorosas, de 1-3 cm. de diámetro, no móviles que parecían hacer cuerpo con el hígado. El peristaltismo era positivo. El tacto rectal fue normal. Se encontró además una hernia escrotal derecha.

A su ingreso la hemoglobina fue de 10 g. y el hematocrito de 32. El recuento total de leucocitos fue de 13.200 con 74% de neutrófilos y 26% de linfocitos. Se observaron anisocitosis +, poiquilocitosis +, macrocitosis + e hipocromía + y plaquetas aumentadas. En el parcial de orina la densidad fue de 1025, el pH de 5.5, la albúmina de 15mg%, y se encontraron 8-10 leucocitos por campo. En el examen corpológico se observaron uncinarias y tricocéfalos. Las proteínas totales fueron de 5.5. g% con una albúmina de 2.5 g% y unas globulinas de 2.5 g%. De estas últimas eran 0.42 g% alfa 1, 0.44 g% alfa 2, 0.63 g% beta y 1.50 g% gamma. El tiempo de protrombina fue de 14" (69%). La bilirrubina total fue de 0.9 mg% y la directa de 0.3 mg%, SGOT de 101 unidades F.A., y las fosfatasas alcalinas de 5.6 unidades Bodansky (U.B.). En la radiografía de tórax se observó un área densa triangular en el pulmón izquierdo, a nivel de la axila.

Se le dió tratamiento para su parasitismo intestinal con tetracloroetileno y recibió además sulfato ferroso. Permaneció con anorexia, dolor abdominal y constipación por lo cual necesitó algunos enemas evacuadores. La deposición fue acintada y rojiza en una ocasión y de color negro y consistencia dura en otra.

Se le practicaron repetidas paracentesis abdominales para decomprimirlo, y fue entonces posible palpar el hígado aumentado de tamaño con el borde a 10 cm. por debajo de la reja costal, duro y con dos nódulos que parecían hacer cuerpo con él, de 6 x 3 cm. y 2 x 2 cm. de diámetro respectivamente. El líquido ascítico obtenido fue de aspecto hemorrágico, con 3.6 g% de proteínas, 1.6 g% de albúmina y 2.0 g% de globulinas, Rivalta positivo y abundantes eritrocitos. El examen citológico fue informado como grado II, inflamatorio, con abundantes eritrocitos, polimorfonucleares ocasionales y escasas células de tipo mesotelial. Varios exámenes directos y cultivos para bacilo tuberculoso fueron negativos. Se le practicó biopsia de peritoneo. En la muestra se observaron fragmentos de músculo liso y estriado y reacción mesotelial. No había reacción granulomatosa. En las radiografías de estómago y duodeno y de tránsito intestinal se evidenció la hernia ingui-escrotal y se encontraron cambios sugestivos de una úlcera pre-pilórica y alteraciones inespecíficas del tránsito intestinal.

La hemoglobina de control fue de 10 g, el hematocrito de 35 y los leucocitos de 16.300 con 82% de neutrófilos, 13% de linfocitos y 5% de monocitos.

En la última semana de vida apareció una pequeña masa sobre la articulación esterno-clavicular derecha, blanda, no adherida a planos profundos y no dolorosa. A partir de este momento el deterioro fue progresivo, se tornó taquipneico, aumentó la hipoventilación pulmonar y aparecieron estertores finos y crepitantes en ambos campos pulmonares y

edema de miembros inferiores. Murió después de presentar un cuadro de hipotensión y delirio, aproximadamente un mes después de hospitalizado.

DISCUSION CLINICA

Dr. Luis G. Mayoral (Depto de Medicina Interna)

En resumen, es un paciente relativamente joven, que llega al Hospital enfermo de gravedad, caquéctico, con historia de evolución rápida caracterizada por signos generales de adinamia, anorexia, síntomas dispépticos vagos pero importantes, vómitos y sitofobia. Los hallazgos fundamentales están en el tracto digestivo y consisten en una gran ascitis a tensión, circulación colateral y masas dolorosas en el hipocondrio y flancos derechos.

Los datos de laboratorio muestran que el paciente tenía anemia, leucocitosis, hipocromía, macrocitosis y plaquetas aumentadas. La bilirrubinemia estaba en límites normales. Las fosfatasas alcalinas estaban ligeramente aumentadas al igual que la transaminasa oxaloacética El parcial de orina, excepto por la presencia de 8 a 10 leucocitos por campo, estaba dentro de límites normales.

DISCUSION RADIOLOGICA

Dr. Servio Tulio Eraso (Depto de Radiología)

La primera radiografía de tórax fue tomada el día del ingreso del paciente, es decir 32 días antes de su muerte. Muestra el corazón y la aorta de aspecto normal. Llama la atención una área densa y triangular en el pulmón izquierdo a nivel de la axila. Hay elevación del diafragma especialmente en el lado izquierdo pero la cámara de aire gástrica no se ve desplazada y no hay signos de esplenomegalia La radiografía simple de abdomen fue tomada el 25 de abril. En ella se observa gran aumento de la densidad abdominal. Hay descenso del ángulo hepático del colon y contenido fecal hasta su porción descendente. En el examen gastroduodenal y de transito intestinal, que llenó también parcialmente el colon, se observa la mucosa gástrica normal. Hay cierta distorsión del bulbo duodenal y de la región prepilórica. El estómago muestra compresión extrínseca hacia la izquierda en su curvatura menor (Foto 1) y en la radiografía lateral se observa que está desplazado de adelante hacia atrás. Es decir, que la masa es derecha y anterior, extrínseca e independiente del estómago. Las asas intestinales están unidas en la parte media del abdomen por ascitis. Se observa una enorme hernia ingui-escrotal derecha. La radiografía de tórax de control, tomada el mismo día del examen gastroduodenal, muestra ligero aumento en los cambios observados en la radiografía anterior.

En resumen tenemos: un corazón de aspecto normal, una área densa triangular en la región axilar del pulmón izquierdo, una hernia inguino-escrotal derecha, ascitis y, lo más importante, una masa hepática enorme en el hipocondrio derecho. Dr. Mayoral: Esa área densa en el pulmón izquierdo sugiere un infarto o una metástasis?

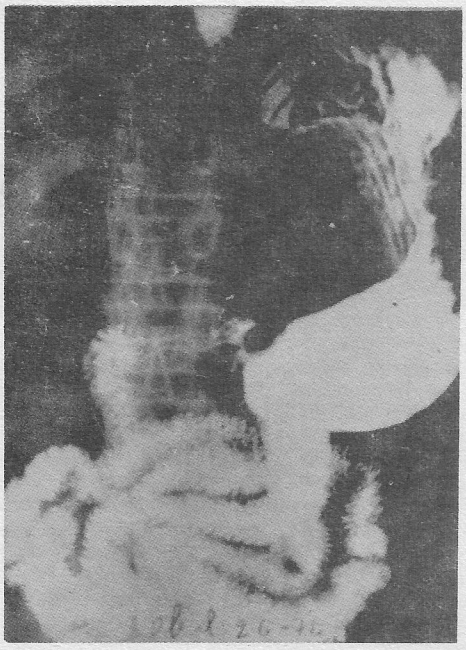

Foto 1. Curvatura menor del estómago rechazada hacia la izquierda por masa extrínseca.

Dr. Eraso: Por su forma y localización puede ser un infarto. No creo que se trate de una metástasis.

Dr. Mayoral: El paciente va perdiendo peso y posteriormente aparecen hipoventilación pulmonar generalizada y edema de miembros inferiores. Se le hacen repetidas paracentesis y a pesar de ello no entra en coma ni en pre-coma hepático. Faltando unos pocos días para su muerte aparece una pequeña masa a nivel de la articulación esterno-clavicular derecha, blanda, y no relacionada con las estructuras subyacentes.

DIAGNOSTICO DIFERENCIAL

Este paciente presentaba síntomas urinarios de disminución del calibre del chorro y hematuria "terminal", que sugieren lesiones de uretra posterior, cuello vesical o trígono, uretritis posterior, pólipos, etc.

En realidad, es probable que haya habido trauma por la sonda vesical, o más remotamente, un carcinoma de próstata. . . Recordemos, sin embargo, que presentaba un tacto rectal normal, y una pelvis y columna dorsolumbar radiológicamente normales.

La presencia en este paciente de adinamia, pérdida de peso severa, pérdida de masa musculares, palidez, anemia, lengua despulida, hepatomegalia, ascitis, descamación de la piel, bajos niveles séricos de proteínas y albúminas y finalmente macrocitosis, nos dicen que estaba severamente desnutrido. Debemos preguntarnos si esta desnutrición era primaria (dietética) o secundaria. La segunda posibilidad es la más aparente.

epiteliales de núcleo grande, redondeado e hipercromático con nucleolo prominente y con abundante citoplasma eosinófilo y granular. Estas células recordaban los hepatocitos y se disponían en cordones o pequeños lóbulos rodeados por tejido conectivo o vasos sanguíneos (Foto 3). Muchos de los vasos venosos intratumorales estaban ocluídos por células neoplásicas.

Había extenso compromiso del epiplón y del peritoneo parietal pélvico en forma de nódulos friables y blanquecinos de tamaño variable entre 0.5 y 1 cm. Esto explica la presencia de 4000 ml. de líquido hemorrágico en la cavidad peritoneal.

También se observaron metástasis en los ganglios linfáticos mesentéricos y para-aórticos, en el mango del esternón y en el arco de la cuarta costilla izquierda. En el riñón y en el pulmón se encontraron trombos tumorales en vasos sanguíneos pequeños pero no había evidencia de compromiso parenquimatoso.

Se encontró además un hidrotórax bilateral (300 ml. en cada cavidad), posiblemente producido por la hipoproteinemia que acompaña a la desnutrición. La ascitis a tensión y el hidrotórax bilateral en un paciente que permaneció tanto tiempo acostado facilitaron la extensa atelectasia basal pulmonar que junto con una bronconeumonía terminal lo llevaron a la muerte.

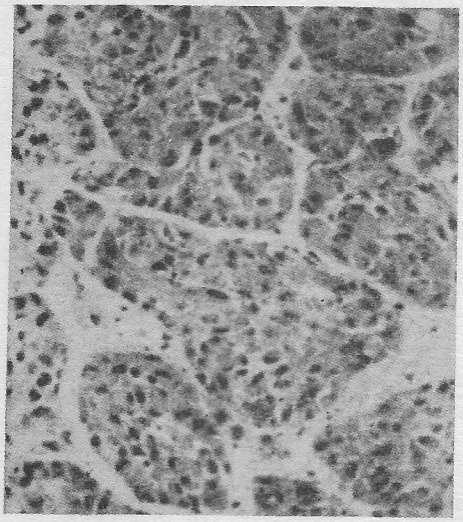

Foto 3. Células neoplásicas dispuestas en pequeños lóbulos. Su núcleo es hipercromático y su citoplasma abundante.

El Dr. Carlos Cuello encontró 19 casos de hepatoma en una serie de 6561 autopsias practicadas en nuestro departamento entre 1953 y 1971. La edad promedio fue de 37.6 años y fue más frecuente en hombres que en mujeres con una relación de 2.8:1. El tumor más frecuente fue el hepatocelular en el 77.14% de los casos. El resto correspondía por partes iguales al colangio-carcinoma y a un tipo mixto de hepatocelular y colangio-carcinoma. Se encontró evidencia de trombosis venosa en un porcentaje mayor que el de la literatura[2]. El 42.2% tuvo trombosis en la vena porta y el 15.2% de las venas suprahepáticas. Solo el 5.5% presentó trombosis de la vena cava inferior. El 73.1% tenía metástasis a pulmones y ganglios linfáticos. El porcentaje de cirrosis asociada al hepatoma fue de 68.8%.

En América Latina el porcentaje más alto de hepatomas en autopsias lo tienen Argentina y Venezuela con 1.00% y 1.03% respectivamente y los porcentajes más bajos los tienen Brasil con 0.10% y Colombia con 0.19%[3]

DIAGNOSTICO FINAL

1. Hepatoma con metástasis a:
   a) Peritoneo, esternón, costilla, ganglios linfáticos para-aórticos y mesentéricos.
   b) Trombos tumorales en pulmón y riñón.
2. Hemoperitoneo.
3. Desnutrición.
4. Hidrotórax bilateral.
5. Atelectasia pulmonar.
6. Bronconeumonía.

REFERENCIAS

1. Hyman, S., Villa, F. y Steigmann, F.: Mimetic aspects of ascitis. **JAMA 183**: 651-655, 1963.
2. Palacio, J., Sánchez, B., Goncales, B. y Hojman, D.: Carcinoma primitivo del hígado. **Prensa Med Argent 49**: 1095-1100, 1962.
3. Guimaraes, R.C.: Introduçâo ao estudio epidemiológico das cirroses hepaticas (pós-necrotica e de Morgagni-Laennec) e dos hepatocarcinomas en Minas Gerais, Brasil. **Rev Inst Med Trop** (Sâo Paulo) 13: 184-188, 1971.