

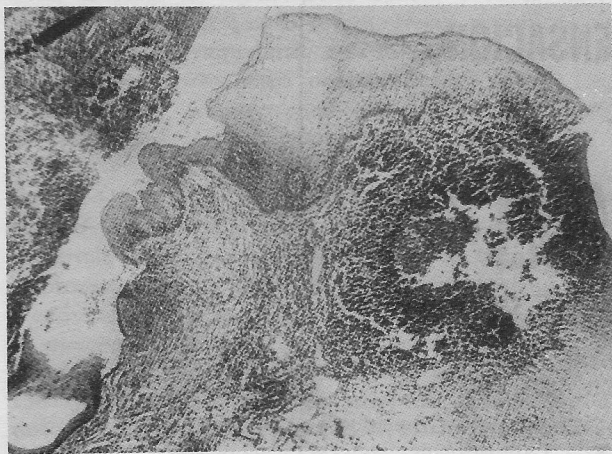
TEJIDO LINFOIDE HETEROTOPICO - AMIGDALAS ORALES

Carlos Tasamá M. D.O.*, Carlos Angel M.D.**

H.C. No. 171648 HUV

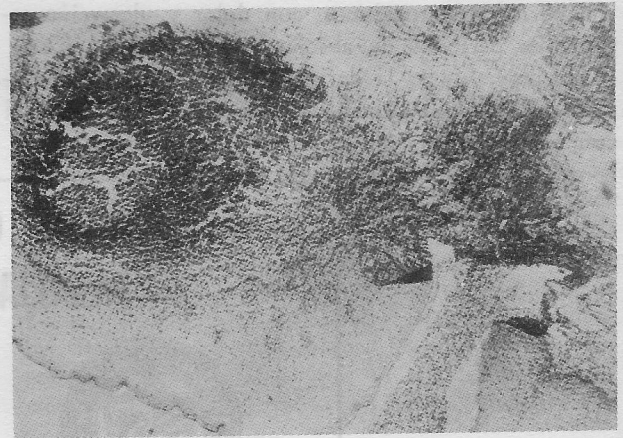
Una paciente, L.R., mujer de 28 años de edad consultó por presentar ulceración debajo de la lengua (base derecha) de dos meses de evolución.

El examen clínico reveló ulceración en borde derecho de la base de la lengua con una base indurada de aproximadamente 2 cms. de diámetro. Con el diagnóstico presuntivo de carcinoma de lengua fue enviado el espécimen a estudio histopatológico.



Gráfica 1. Obsérvese la invaginación epitelial en el corion formando una cripta y el componente linfático rodeando la cripta, ubicado en la parte más superior del tejido conjuntivo.

El examen microscópico (figs. 1-2) mostró un espécimen caracterizado por mucosa cubierta por epitelio escamoso estratificado que se invagina formando criptas dentro del conjuntivo. La parte más alta del conjuntivo subyacente contenía acúmulos de células linfoides con formación de centros germinales y sinusoides un tanto dilatados.



Gráfica 2. Detalle a más aumento para observar mejor el folículo linfoide con su centro germinativo.

Dx.: Mucosa Lengua - Amígdala lingual.

COMENTARIO

El tejido linfoide de cabeza y cuello primordialmente se encuentra organizado, conjuntamente representado por nodos linfáticos y en forma difusa cubierto por mucosa como en amígdala y en el anillo de Waldeyer. Con relativa frecuencia puede observarse también pequeños acúmulos de tejido linfoide dentro del parénquima de las glándulas salivares.

* Auxiliar de Cátedra, División de Salud, Departamentos de Estomatología y Patología

** Residente de Tercer Año, División de Salud, Departamento de Patología

En el año de 1957² Gorlin informó de tres pacientes a quienes les fue encontrado tejido linfoide en la mucosa del Vestibulo oral, inmediatamente por debajo del canal de Stenon. Dos de ellos fueron tejido linfoide esencialmente normal exceptuando el tercero quien reveló histopatológicamente un linfosarcoma.

Knap³ en un artículo reciente menciona que algunos diagnósticos como quistes linfoepiteliales y quistes bronquiales¹ de la cavidad oral, son en realidad amígdalas orales que, en algunos casos la cripta había sido taponada con la subsecuente dilatación. En otros casos el diagnóstico fue debido a un corte transversal de la misma, dando la apariencia de cavidad quística.

La apariencia clínica en la serie de 52 casos de Knapp, fue descrita como una lesión levantada con preferencia de ubicación sublingual de color rojo intenso, con períodos sintomáticos, con dolor y ulceración seguida de períodos de absoluta remisión. Otra forma clínica aparente es la de una lesión blanquecina levantada que al presionarla permite la salida de un material cremoso.

Estas formaciones son usualmente únicas, sin embargo en la serie de Knapp se informa de un caso de nódulos múltiples. Además de la ubicación ya descrita también han sido encontradas con alguna frecuencia en el paladar blando.

Nuestro caso analizado microscópicamente evidencia mucosa revestida de epitelio estratificado escamoso con tejido linfoide en el conjuntivo subyacente con evidente formación de centros germinativos.

Se hicieron cortes más profundos del espécimen y fue así posible evidenciar la cripta epitelial rodeada de la periferación linfoide.

BIBLIOGRAFIA

1. Gold, C.: Bronquial Cleft apat. located in the floor of the mouth, Oral Surg. Oral Med, Oral Path. 15:1118-1120 1962.
2. Gorlin, R.: Heterotopic Lymphoid Tissue A Diagnostic Problem Oral Sug, Oral Med, Oral Path. 10:87-89, 1957.
3. Knapp, M.: Pathology of Oral Tonsils, Oral Surg, Oral Med, Oral Path., 29: 295-304 1970.

CAJA DE COMPENSACION FAMILIAR DE CALI



ASTA

BANCO DE SERVICIOS

**CALLE 8ª N° 6-58 - CONMUTADOR: 70 16 25 - 88 14 48
APARTADO AEREO 7771**

- ★ **CONSULTA EXTERNA:** Adultos - Pediatría - Ginecología
Consulta Especializada - Rayos X - Laboratorios.
- ★ **DEPARTAMENTO DE ODONTOLOGIA:** Calle 8ª N° 8-63
Teléfono: 88 13 85 (Toda clase de trabajos odontológicos)
- ★ **FARMACIA Y DROGUERIA:** Teléfono: 70 11 94 al 98
(Drogas - Cosméticos - Artículos para el aseo).
- ★ **DEPARTAMENTO DE EDUCACION:** Calle 8ª N° 8-85
Teléfono: 72 12 15 (Alfabetización - Primaria - Cursos
Técnicos - Relaciones Humanas - Culinaria - Modistería -
Manualidades).
- ★ **SUPERMERCADO:** Avenida de las Américas N° 23-65
Teléfonos: 65 12 60 - 64 16 01 (Viveres - Rancho - Dro-
guería y Cosméticos - Ropa).
- ★ **ASESORIA JURIDICA.**
- ★ **ASESORIA EN INGENIERIA Y ARQUITECTURA**

**"POR UNA JUSTA INTEGRACION SOCIAL"
C A L I**