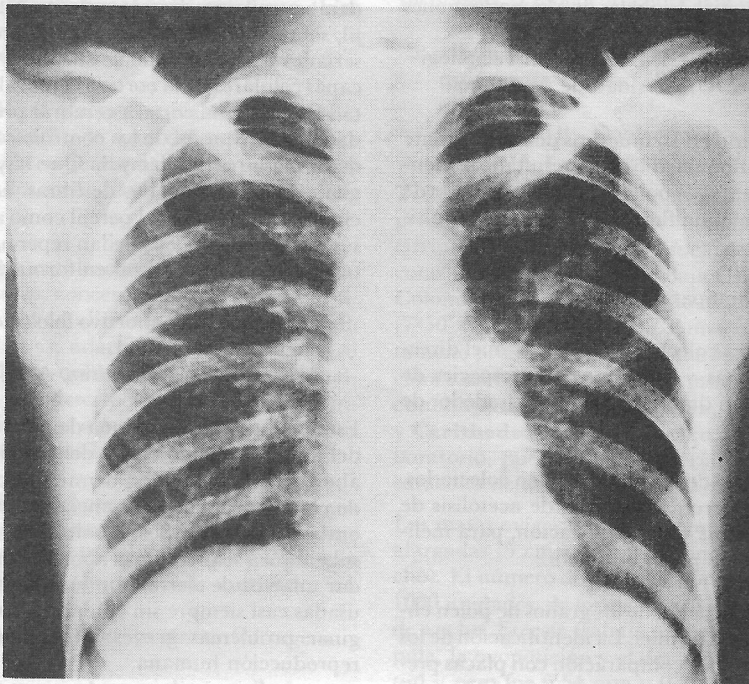


### El caso radiológico

Carlos Chamorro Mera, M.D.\*



### HAGA SU DIAGNOSTICO

Mujer de raza negra, 38 años de edad. Consulta por cefalea parieto occipital que posteriormente se generaliza, disminución de la agudeza visual, mialgias, artralgias, localizadas en rodillas, tobillos y manos y además astenia. Como antecedente de importancia años atrás presentó un cuadro respiratorio caracterizado por tos, expectoración mucopurulenta, disnea con sibilancias. La tos fue rebelde y no cedía a los antitusígenos habituales.

Al examen físico se encontró debilidad de los miembros inferiores, marcha tambaleante, y signo de Babinski bilateral, cuadro que se catalogó como paraparesia. La molestia ocular se consultó con un oftalmólogo que diagnosticó: uveitis. En la piel se encontraron lesiones costrosas en placas, levantadas, pruriginosas, de color blanquecino, descamativas, que resaltaban en el fondo negro del cutis y se localizaban prácticamente en todo el cuerpo, a excepción de la cara.

Las reacciones de tuberculina, histoplasmina, coccidioidina, Kveim, R. A., fueron todas negativas.

\* Profesor Asociado, Sección de Radiología, Departamento de Medicina Interna, División de Salud, Universidad del Valle, Cali, Colombia.

## POSIBILIDADES DIAGNOSTICAS

1. Enfermedad del colágeno
2. Tuberculosis
3. Sarcoidosis
4. Fibrosis pulmonar idiopática (Hamman Rich).

## DESCRIPCION RADIOLOGICA

El corazón y el mediastino son de aspecto normal. No se ven adenopatías en los hilios pulmonares. Hay fibrosis pulmonar bilateral con predominio perihiliar en ambos lados, la fibrosis forma una "malla" que se denomina pulmón en "panal de abejas". No se ven exudados blandos alveolares, cavitaciones ni nódulos. Los lóbulos superiores están menos comprometidos que los inferiores. No hay reacción pleural ni calcificaciones.

## DIAGNOSTICO DIFERENCIAL

Las entidades que dan este patrón radiológico en "panal de abejas" y que se amoldan con el cuadro clínico son más que las enunciadas anteriormente. Antes de describirlas es necesario aclarar algunos conceptos importantes y pertinentes al caso. Con base solo en el puro análisis radiológico es imposible llegar a un diagnóstico. El radiólogo sirve como guía al clínico quien junto con los exámenes de laboratorio, dermorracciones, biopsias ganglionares, de la piel y aun de la pleura y el pulmón puede finalmente llegar a un diagnóstico definitivo. En estos casos el diagnóstico diferencial es arduo y largo, pero se procurará hacerlo en la forma más sencilla.

1. Las enfermedades del colágeno como la escleroderma o esclerosis sistémica progresiva entre 20% a 25% de los casos<sup>1</sup>, también pueden afectar los pulmones. En la forma de fibrosis de esta entidad es frecuente el compromiso del esófago. Por el ataque de la fibra muscular el vaciamiento esofágico es lento y esto es mucho más notorio cuando el esofagograma se hace con el paciente en decúbito. Otro segmento intestinal involucrado en esta misma forma es el duodeno que al dilatarse y distenderse de manera notoria da signos de estasis en el tiempo del tránsito; si no se conoce este proceso puede llevar a pensar en obstrucción de tipo mecánico a nivel duodenal. Es común el compromiso de la pleura con presencia de líquido; también crece el corazón y hay signos de derrame pericárdico. Son enfermedades sistémicas y cualquier órgano se puede afectar<sup>2</sup>. En la escleroderma a nivel de las falanges de los dedos de las manos hay reabsorción y calcificaciones peri-articulares.

2. La tuberculosis tiene afinidad por los lóbulos superiores, que en este caso son los menos comprometidos; es habitual la presencia de cavitaciones, nódulos y calcificaciones, lo mismo que el engrosamiento de la pleura. El cuadro clínico de compromiso múltiple que tiene esta paciente no se halla en la tuberculosis. La tuberculina negativa está en contra de tuberculosis aunque en algunos casos de enfermedad activa esta prueba puede ser negativa.
3. La sarcoidosis es una enfermedad sistémica que también puede atacar cualquier órgano de la economía humana: corazón, sistema nervioso central, ojos, huesos, articulaciones, pulmones, etc.<sup>3-6</sup>. No es raro el compromiso de la piel en personas de raza negra<sup>7</sup>. Radiológicamente lo más común es el hallazgo de adenopatías mediastinales e hiliares que dan el signo de "las patatas" o del 3 (1 mediastino, 2 hilio derecho y 3 hilio izquierdo). El diagnóstico se puede hacer por este signo en pacientes con pocos síntomas. En los pulmones la sarcoidosis se puede manifestar en múltiples formas: como nódulos grandes o miliares, con exudados blandos en copo, con patrón de fibrosis dando "el pulmón en panal de abejas". Casi siempre estas lesiones evolucionan hacia el enfisema pulmonar y el cor pulmonar crónico lo cual no ocurre generalmente en otras enfermedades granulomatosas. Esta enferma tiene un dato de valor en radiografías de las manos tomadas en otro país, donde se ven lesiones en sacabocado de las falanges media y distal de los dedos anulares. La reacción de Kveim fue negativa.
4. El síndrome de Hamman Rich denominado también fibrosis pulmonar idiopática, se localiza en los pulmones y no es una enfermedad sistémica. Se manifiesta con tos y posteriormente disnea, cianosis y signos de falla cardíaca de cavidades derechas.

## DIAGNOSTICO FINAL

Sarcoidosis sistémica comprobada mediante biopsia ganglionar y biopsia de piel.

## REFERENCIAS

1. Felson, B.: *Chest Roentgenology*. W. B. Saunders Co. Philadelphia, pp. 335-345, 1973.
2. Gáiter, M. de y Mejía, D.: Conferencia de Patología Clínica (lupus eritematoso sistémico). *Acta Med. Valle* 7: 71-76, 1976.
3. Schaefer, M., Lapras, C., Thomalske, G., Grau, H. y Schober, R.: Sarcoidosis of the pineal gland. *J. Neurosurg* 47: 630-632, 1977.
4. Bahr, A. L., Krumholtz, A., Krist, D. y Hodges, F. J.: Neuroradiological manifestations of intracranial sarcoidosis. *Radiology* 127: 713-717, 1978.
5. Schigematsu, N., Emori, K., Matsuba, K., Harada, S. y Takahashi, T.: Clinicopathologic characteristic of pulmonary acinar sarcoidosis. *Chest* 73: 186-188, 1978.
6. Lorrell, B., Alderman, E. L. y Mason, J. W.: Cardiac sarcoidosis. Diagnosis with endomyocardial biopsy and treatment with corticosteroids. *Am. J. Cardiol* 42: 143-146, 1978.
7. Conn, R. B.: *Current Diagnosis*. W. B. Saunders Co., Philadelphia pp. 763-765, 1967.