

REVISIÓN

## Nuevas pistas para comprender la gastrosquisis. Embriología, patogénesis y epidemiología

### New clues to understand gastroschisis. Embryology, pathogenesis and epidemiology

Lilian Chuairé Noack<sup>1</sup>   
[lilian.chuairé@gmail.com](mailto:lilian.chuairé@gmail.com)

<sup>1</sup> Universidad del Valle, Facultad de Salud, Escuela de Ciencias Básicas, Departamento de Morfología, Cali, Colombia



ACCESO ABIERTO

**Citación:** Chuairé NL Nuevas pistas para comprender la gastrosquisis. Embriología, patogénesis y epidemiología. Colomb Méd (Cali),

2021; 52(3):e4004227 <http://doi.org/10.25100/cm.v52i3.4227>

**Recibido:** 25 Feb 2020

**Revisado:** 07 Ago 2021

**Aceptado:** 06 Sep 2021

**Publicado:** 21 Sep 2021

**Palabras clave:**

Gastrosquisis, anomalías abdominales, Hernia umbilical; Conducto vitelino; Ectopia cordis; Predisposición genética a enfermedades

**Keywords:**

Gastroschisis; abdominal abnormalities; Vitelline Duct, Ectopia Cordis; Genetic Predisposition to Disease

**Copyright:** © 2021 Universidad del Valle



**Conflicto de Interés:**

La autora no declara conflictos de interés

## Resumen

La gastrosquisis es un defecto estructural congénito de la pared abdominal, localizado con mayor frecuencia a la derecha del ombligo, a través del cual sobresalen las vísceras abdominales. Durante mucho tiempo, sus aspectos evolutivos, etiológicos y epidemiológicos han sido un tema candente de controversia, aunque hallazgos recientes sugieren la participación de alteraciones genéticas, cromosómicas, y la existencia de una vía patogénica inductora de estrés, en la que factores de riesgo como los demográficos y ambientales pueden converger.

Con el objetivo de ampliar la frontera del conocimiento sobre una malformación que ha mostrado una creciente prevalencia global, hemos efectuado una revisión que incluye información, del desarrollo embrionario de la pared corporal ventral, el intestino primitivo, el complejo anillo-cordón umbilical, y de las teorías acerca de su origen, patogénesis e información epidemiológica reciente.

## Abstract

Gastroschisis is a congenital structural defect of the abdominal wall, most often to the right of the umbilicus, through which the abdominal viscera protrude. For a long time, its developmental, etiological, and epidemiological aspects have been a hot topic of controversy. However, recent findings suggest the involving of genetic and chromosomal alterations and the existence of a stress-inducing pathogenetic pathway, in which risk factors such as demographic and environmental ones can converge.

To expand the frontier of knowledge about a malformation that has showed a growing global prevalence, we have conducted a review of the medical literature that gathers information on the embryonic development of the ventral body wall, the primitive intestine, and the ring-umbilical cord complex, as well as on the theories about its origin, pathogenesis and recent epidemiological evidence, for which we consulted bibliographic databases and standard search engines.

#### Financiación:

La Universidad del Valle brindó el apoyo para el presente manuscrito, relacionado con la provisión de materiales de estudio, escritura médica y diseño de figuras.

#### Autor de correspondencia:

Lilian Chuairé Noack, Universidad del Valle, Facultad de Salud, Escuela de Ciencias Básicas, Departamento de Morfología, Cali, Colombia. E-mail: [lilian.chuair@gmail.com](mailto:lilian.chuair@gmail.com)

## Contribución del estudio

### 1) ¿Por qué se realizó este estudio?

Existen diversas hipótesis acerca de la etiología de la gastrosquisis, sin que hasta la fecha se haya llegado a un consenso. En adición, la prevalencia de esta anomalía congénita ha mostrado en las últimas décadas un preocupante aumento en la mayoría de los países donde ha sido estudiada.

### 2) ¿Cuáles fueron los resultados más relevantes del estudio?

A diferencia de investigaciones anteriores que han abordado la gran diversidad de factores de riesgo implicados en la etiología de la gastrosquisis de forma individual, este manuscrito recoge evidencias que sugieren la existencia de una única vía patogénica compartida por estos factores de riesgo y posiblemente relacionada con la inducción de respuesta al estrés.

### 3) ¿Qué aportan estos resultados?

Reportamos información reciente sobre la patogénesis de la gastrosquisis, la cual incluye factores genéticos y no genéticos, además de las teorías tradicionalmente aceptadas. Esta contribución es significativa porque presenta nuevos criterios para el abordaje médico de dicha entidad.

## Introducción

La gastrosquisis es una anomalía congénita del desarrollo de la pared corporal ventral, descrita por primera vez en 1733<sup>1,2</sup> caracterizada por la presencia de un orificio de menos de 2 cm de diámetro en la pared abdominal, que permite la evisceración de las asas intestinales y a veces, de parte del colon y de otros órganos. Debido a que no está rodeado por amnios, el intestino queda expuesto en forma directa al líquido amniótico, con la consecuente edematización y posible daño de la capa seromuscular. La evisceración explica también los elevados niveles séricos maternos de  $\alpha$ -fetoproteína, mayores aún que en caso de onfalocele<sup>3</sup>. Dependiendo de la extensión del defecto, la reducción quirúrgica puede efectuarse inmediatamente después del nacimiento con el fin de evitar pérdida térmica y por evaporación a través de los órganos expuestos<sup>4</sup> o bien, en forma gradual, hasta su cierre completo, modalidad que ha mostrado una tasa global de supervivencia de más del 90%<sup>5</sup>.

La gastrosquisis se presenta en forma predominante a la derecha de la inserción del cordón umbilical. En raras ocasiones puede estar situada al lado izquierdo<sup>6,7</sup>, pero siempre, en contraste con la localización sobre la línea media de otras anomalías de la pared corporal ventral, como onfalocele, ectopia del corazón, extrofia de la vejiga y la cloaca, pentalogía de Cantrell y complejo extremidad-pared corporal<sup>3,8,9</sup>.

Otras malformaciones pueden ocurrir en forma simultánea con la gastrosquisis -en un 10-20% de los casos- especialmente en el tracto gastrointestinal, como malrotación, vólvulo, estenosis y atresia<sup>3,10</sup>. Más raras aún, son otro tipo de comorbilidades, como defectos del tubo neural o del diafragma, ectopia cordis o enfermedad cardíaca congénita<sup>3</sup>.

Con el fin de explicar por qué la prevalencia de la malformación ha mostrado una tendencia global creciente en las últimas décadas, en especial en madres jóvenes y/o con historial de consumo de alcohol y tabaco durante la gestación, se han efectuado múltiples estudios que sugieren la participación de diversos factores medioambientales y de predisposición genética, como causa importante de riesgo<sup>8,10-14</sup>. No obstante y a pesar de la diversidad de factores implicados, a la fecha no existe una evidencia concluyente acerca de la causa de la malformación.

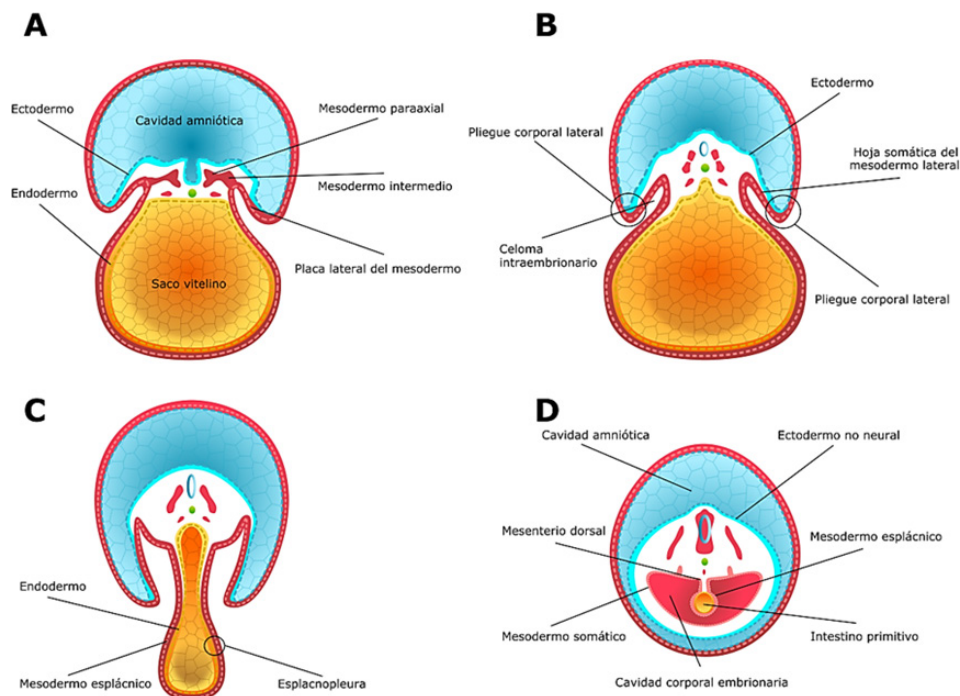
## Formación de la pared corporal ventrolateral y del intestino primitivo

Los pliegues corporales laterales que dan origen a la pared corporal ventrolateral se forman a partir de la somatopleura, durante la tercera semana de desarrollo. Externamente, los pliegues están recubiertos por el ectodermo que descansa sobre la hoja somática del mesodermo lateral, en la que se encuentran células somáticas. Internamente los pliegues están revestidos por mesotelio muy fino y delgado <sup>15</sup> (Figura 1 A-B).

An external file that holds a picture, illustration, etc.

Finalizando la tercera semana, los pliegues comienzan a crecer en dirección ventral para aproximarse hacia la línea media, donde se fusionan al terminar la cuarta semana (Figura 1 C-D), en un proceso que involucra fuerzas resultantes de la proliferación y crecimiento del ectodermo no neural, y de la división celular y la producción de matriz extracelular mesodérmica <sup>16</sup>. En adición, algunas células del esclerotoma y del miotoma que han emigrado desde la región abaxial somítica hacia la hoja somática del mesodermo lateral, se diferencian para dar origen al primordio de los cartílagos costales y de la musculatura de las extremidades y la pared ventral, generando fuerzas que contribuyen a la fusión de los pliegues laterales y, por tanto, a la formación de la pared corporal ventrolateral <sup>17</sup>.

Simultáneamente con la aparición y posterior fusión de los pliegues corporales laterales, se origina la esplacnopleura, tejido derivado del endodermo y de la hoja esplácnica del mesodermo lateral que revisten al saco vitelino. Cuando este saco se introduce dentro del celoma intraembrionario para formar el intestino primitivo, la esplacnopleura se diferencia en los tejidos que conforman la pared intestinal y el mesenterio <sup>9,16</sup> (Figura 1 C-D).



**Figura 1.** Desarrollo embrionario durante la tercera y cuarta semanas. Secciones transversales. **A.** Hacia el final de la tercera semana de desarrollo, la placa lateral del mesodermo se bifurca en dos hojas: una, subyacente al ectodermo no neural y la otra, alrededor del endodermo que reviste al saco vitelino. **B.** El espacio delimitado por las dos hojas derivadas de la placa lateral del mesodermo da origen al celoma intraembrionario. En este momento, inicio de la cuarta semana de desarrollo, es posible observar los dos pliegues corporales laterales, cada uno de los cuales está constituido por la hoja somática del mesodermo lateral y por ectodermo no neural. **C.** El crecimiento de los dos pliegues corporales laterales y su desplazamiento en dirección ventral hacen que, a mediados de la cuarta semana, se aproximen hacia la línea media. **D.** Al final de la cuarta semana, los dos pliegues se fusionan y forman la pared corporal ventrolateral. Como resultado del plegamiento, el saco vitelino se introduce dentro de la cavidad corporal del embrión y da origen al intestino primitivo.

A medida que el intestino crece en dirección ventral dentro del celoma intraembrionario, los pliegues corporales laterales se fusionan en la línea media, cerrando las paredes torácica y abdominopélvica y dejando por fuera del embrión al conducto onfalomesentérico, remanente del saco vitelino<sup>9,16</sup>. Este conducto queda entonces incorporado al pedículo de fijación, en estrecha proximidad con los vasos umbilicales. El cordón umbilical así formado comprende dos compartimentos: uno izquierdo vascular para los vasos umbilicales y uno derecho flácido, para el conducto onfalomesentérico<sup>18</sup>. Es este último compartimento hacia donde protruye el asa intestinal primitiva durante la sexta semana, en la llamada hernia umbilical fisiológica. En su interior crece y se desarrolla, lo que da como resultado la formación de la parte distal del duodeno, las asas yeyunoiliales y la mayor parte del colon. En forma simultánea, el asa intestinal primitiva debe rotar inicialmente 90° en sentido antihorario y, hacia la duodécima semana -cuando el intestino ya está completamente formado e inicia su retorno a la cavidad abdominal- 180° más, también en sentido antihorario, lo que permite la colocación mesentérica dentro de dicha cavidad<sup>15</sup>.

El proceso de cierre de la pared corporal ventral puede sufrir interrupción entre la tercera y la cuarta semana de desarrollo, como consecuencia de la fusión defectuosa de los pliegues corporales laterales en la línea media<sup>3,8,16</sup>. Sin embargo, tal interrupción debe ser ubicada entre la octava y la undécima semana, considerando que para que ocurra gastrosquisis, se requiere que el intestino medio esté previamente herniado y el cordón umbilical completamente formado, especialmente en su compartimento vascular<sup>18</sup>.

## Origen de la gastrosquisis

### Eventos anatómicos

Hasta la década pasada se afirmó que la gastrosquisis era una malformación independiente del cordón umbilical y que compartía con las demás anomalías congénitas de la pared corporal ventral, exceptuando al onfalocele, un mecanismo embrionario común asociado con la fusión defectuosa de los pliegues corporales laterales, como causante del cierre anormal de las cavidades torácica y abdominopélvica. Para el onfalocele, se planteaba una falla en el retorno de las asas intestinales desde el celoma umbilical hacia la cavidad abdominal, después de la herniación fisiológica que normalmente debe ocurrir entre la sexta y la duodécima semana de desarrollo<sup>9,16</sup>.

En acuerdo con estas premisas, como resultado de una exposición teratogénica durante la cuarta semana, la somatopleura afectada no se desarrollaba en forma normal, de manera que en la pared abdominal aparecía un orificio desprovisto de ectodermo, a través del cual protruía el intestino<sup>19</sup>. En ese momento no se propuso un teratógeno implicado, ni tampoco se explicó por qué afectaba en forma exclusiva a un área tan pequeña como la del orificio. Más adelante se planteó un mecanismo común para explicar el origen de la gastrosquisis y el onfalocele. Se propuso que, si bien ambas entidades aparecían como consecuencia de la herniación umbilical fisiológica, en el caso de la gastrosquisis ocurría ruptura del amnios y, por tanto una exposición al líquido amniótico, haciendo notar además, que en la gastrosquisis los músculos rectos abdominales están en posición normal, a cada lado de la ubicación central del defecto<sup>20</sup>.

Las alteraciones vasculares también han sido postuladas como causantes de la gastrosquisis. De Vries<sup>21</sup> sugirió que el defecto podría ser generado por debilidad y consiguiente ruptura de la somatopleura, debida a su vez a la involución anormal de la vena umbilical derecha, mientras que, para Hoyme *et al.*<sup>22</sup>, el defecto y la subsiguiente herniación intestinal obedecían a la ruptura de la arteria vitelina derecha en la región umbilical, lo que produciría infarto y necrosis en la base del cordón. Considerando que la vena umbilical no drena al mesodermo de la región umbilical y de que son las ramas aórticas dorsolaterales y no las arterias vitelinas las que irrigan la pared abdominal, ambas teorías fueron descartadas. Sin embargo, Lubinsky<sup>23</sup> propuso un modelo dual vascular y trombótico, en el cual la involución normal de la vena

umbilical derecha deja un espacio a la derecha del anillo umbilical, susceptible de sufrir un evento trombótico cuando los niveles de estrógenos están elevados, como ocurre en madres muy jóvenes. En este caso, el trombo podría lesionar el crecimiento celular del tejido adyacente y permitir la herniación de las vísceras abdominales.

A pesar de que la teoría de Shaw<sup>20</sup> no tuvo en cuenta las diferencias genéticas y epidemiológicas existentes entre las dos malformaciones ni resolvió interrogantes como el porqué de la presencia de piel normal entre el cordón umbilical y el defecto de la pared, ni tampoco las causas de la ruptura, fue retomada en 1996 por Kluth y Lambrecht<sup>24</sup>, quienes sostuvieron que la gastrosquisis era el resultado de la ruptura de un onfalocelo pequeño.

En 2007, casi una década después, Feldkamp *et al.*<sup>8</sup>, propusieron que la gastrosquisis resultaba de la fusión anormal en la línea media de los pliegues corporales asimétricos, lo que impedía la incorporación del saco vitelino al pedículo de fijación y, por tanto, la formación del intestino dentro de la cavidad abdominal. Ellos explicaron la posición lateral derecha de la gastrosquisis con base en la tendencia del saco vitelino a desplazarse hacia la derecha del pedículo de fijación. Más adelante Stevenson *et al.*<sup>10</sup>, si bien afirmaron que la gastrosquisis era independiente del cordón umbilical, rebatieron que su causa fuese un plegamiento defectuoso, y postularon que la no fusión del saco vitelino y sus vasos con el pedículo de fijación hacían que al lado derecho del anillo umbilical se creara una nueva perforación a través de la cual el intestino era extruido hacia la cavidad amniótica. Esta posición lateral derecha del defecto fue también explicada por ellos como resultado del leve desplazamiento del saco vitelino hacia este lado, así como de la presencia del corazón y del crecimiento más acelerado de la pared lateral izquierda.

Más recientemente, Rittler *et al.*<sup>25</sup>, investigando en mortinatos con gastrosquisis, reportaron el desprendimiento del cordón umbilical hacia el lado derecho del anillo, lo que dejaba un espacio para la evisceración del intestino. Para ellos, la malformación era provocada por la unión defectuosa entre el cordón y el anillo, debido posiblemente a la debilidad del amnios, a alteraciones vasculares o a un insuficiente desarrollo tisular en la región periumbilical.

Retomando las ideas de Shaw<sup>20</sup>, Bargy y Beaudoin<sup>18</sup> propusieron que la causa de la gastrosquisis era la ruptura del amnios que rodea al intestino eviscerado durante la hernia umbilical fisiológica, la que podría ser causada por agentes teratógenos, en concordancia con la observación de los cambios vacuolares en las células amnióticas de los embriones humanos que ellos examinaron. La ruptura prenatal de la hernia fisiológica fue enfatizada una vez más como causante de la gastrosquisis por Beaudoin<sup>26</sup>, quien descartó de paso la teoría de que era independiente del cordón umbilical.

Si bien Bargy y Beaudoin<sup>18</sup>, Beaudoin<sup>26</sup> y Opitz<sup>27</sup> consideraron que la gastrosquisis, antes que deberse a un defecto de la pared abdominal, era provocada tanto por una falla en el cierre del anillo umbilical, previa al retorno de la hernia fisiológica a la cavidad abdominal, como por la ruptura de la membrana amniótica, no se ha logrado llegar a un acuerdo concluyente acerca de su verdadero origen (Tabla 1).

## Etiología

En la última década ha sido publicada una plétora de reportes sobre el papel de factores genéticos y no genéticos en la génesis de la gastrosquisis. Si bien no existe una certeza absoluta acerca del origen genético de la malformación, se dispone de información acerca de casos familiares de gemelos y de parientes lejanos<sup>26,28,29</sup>. Mediante una revisión sistemática de estudios poblacionales, Salinas-Torres *et al.*<sup>12</sup> encontraron anomalías y defectos cromosómicos asociados, con una frecuencia de ocurrencia aislada de 82.1%. La prevalencia de las anomalías concurrentes fue del 17.9% y de ellas, las más frecuentes fueron las cardiovasculares y las digestivas. Con relación a las anomalías cromosómicas (trisomías 13, 18 y 21), la prevalencia fue mayor al 3%. En los cromosomas involucrados, ellos postularon algunas regiones

**Tabla 1.** Resumen de las hipótesis más relevantes sobre el origen de la gastrosquisis. Los datos son mostrados cronológicamente

Autor	Hipótesis
Duhamel <sup>19</sup>	Diferenciación alterada en el mesénquima somatopleural y subsiguiente crecimiento defectuoso de la pared abdominal lateral y herniación intestinal, causada por exposición teratogénica en la semana 4
Shaw <sup>20</sup>	Ruptura del amnios en la base del cordón umbilical durante el periodo de herniación fisiológica (semanas 6-10) o retraso en el cierre del anillo umbilical
De Vries <sup>21</sup>	Diferenciación anómala del mesénquima de la región umbilical y subsiguiente ruptura de la pared corporal adyacente, causada por involución anormal de la vena umbilical derecha
Hoyme <i>et al</i> <sup>22</sup>	Infarto y posterior necrosis en la base del cordón umbilical, posteriores a cambios disruptivos en la arteria vitelina derecha
Kluth y Lambrecht <sup>24</sup>	Desarrollo alterado del cordón umbilical, lo que provoca la aparición de un onfalocele de un tamaño pequeño y su posterior ruptura
Feldkamp <i>et al</i> <sup>8</sup>	Defecto resultante de un plegamiento anormal de la pared corporal ventral, que permite la extrusión del intestino
Stevenson <i>et al</i> <sup>10</sup>	Falla en la incorporación del saco vitelino y sus vasos al cordón umbilical, de modo que quedan incluidos dentro de un segundo orificio, por fuera del área de cierre de la pared abdominal
Rittler <i>et al</i> <sup>25</sup>	Anillo umbilical defectuoso, a través de cuyo margen ocurre la evisceración de los órganos abdominales, probablemente debido a deficiencia en el depósito de células en el sitio de transición entre el amnios y la pared abdominal
Lubinsky <sup>23</sup>	Evento trombotico adyacente al anillo umbilical, localizado en el espacio generado por la atresia de la vena umbilical derecha
Bargy y Beaudoin <sup>18</sup>	Ruptura del amnios debida a teratógenos, localizada a nivel de la parte flácida del cordón umbilical, durante el período de la hernia umbilical fisiológica
Beaudoin <sup>26</sup>	Ruptura del amnios de origen multifactorial, de ocurrencia probable en la semana 8
Opitz <i>et al</i> <sup>27</sup>	Defecto de la línea media que compromete al canal y al anillo umbilical, con ausencia de cierre o con ruptura del amnios que cubre el área entre el cordón y el borde del anillo

asociadas de manera significativa con procesos biológicos críticos para la patogénesis de la malformación, como alteraciones vasculares, trombosis y deficiencia mesodérmica. En el cromosoma 13, identificaron las regiones 13q12.3 (FLT1), 13q22.1 (KLF5), 13q22.3 (EDNRB) y 13q34 (COL4A1, COL4A2, F7, F10), implicadas en regulación de la presión sanguínea, angiogénesis y coagulación; en el cromosoma 18, las regiones 18q21.33 (SERPINB), 18q22.1 (CDH7, CDH19) (KRTAP (21q22.11 y 21q22.3), involucradas con la regulación de la actividad endopeptidasa y con interacciones intercelulares calcio-dependientes y, en el cromosoma 21, las regiones 21q22.11 y 21q22.3 (KRTAP), relacionadas con procesos de queratinización.

Mediante herramientas bioinformáticas y a partir de genes cosegregados con la gastrosquisis, también ha sido posible reconocer vías patogénicas implicadas en el cierre de la pared abdominal ventral, lo que sugiere que la anomalía podría resultar de la interacción entre mecanismos biológicos y moleculares y la predisposición genética, durante las diez primeras semanas del desarrollo<sup>13</sup>. En esta misma línea de razonamiento, Feldkamp *et al.*<sup>14</sup>, mediante análisis de segmento genómico compartido, identificaron segmentos cromosómicos heredables en pedigrís multigeneracionales de alto riesgo, apoyando así el concepto de la existencia de la susceptibilidad genética.

La edad materna temprana parece ser el principal factor de riesgo no genético. Sin embargo, teniendo en cuenta que hasta hace unas pocas décadas las mujeres eran madres a edades tempranas y no existía la prevalencia global creciente que en la actualidad muestra la malformación<sup>30</sup>, la edad materna debe ser considerada simultáneamente con otros factores prevalentes en mujeres muy jóvenes, relacionados con exposición a diversos agentes exógenos como tabaco, alcohol o drogas ilícitas, así como con el inicio temprano de la actividad sexual y la adquisición de infecciones genitourinarias. A este respecto, hallazgos epidemiológicos han mostrado que, infecciones adquiridas poco tiempo antes o durante el primer trimestre de la gestación, como las urinarias y las de transmisión sexual, están asociadas en forma similar con la gastrosquisis, posiblemente a través de una vía que involucra a la respuesta inmune<sup>31-33</sup>. En un estudio de casos y controles, Feldkamp *et al*<sup>31</sup> reportaron que el riesgo de la malformación se duplicaba y aún aumentaba hasta 25 veces, en caso de edad materna inferior a 20 años o tabaquismo. En consecuencia, asociaron el incremento en el riesgo de gastrosquisis con la presencia de infecciones genitourinarias y edad materna juvenil.

### Agentes infecciosos

Feldkamp *et al.*<sup>31</sup> reportaron que, entre los agentes patógenos causantes de infecciones de transmisión sexual, la *Chlamydia trachomatis* era el más frecuente en las madres del grupo de casos que estudiaron, lo que explicaron como el resultado de la especial afinidad del patógeno por las células epiteliales columnares del ectropión cervical de las mujeres adolescentes, las gestantes y de aquellas que toman contraceptivos con estrógenos. Vale la pena anotar que estas células columnares se convierten en escamosas a medida que aumenta la edad, lo que hace que disminuya la afinidad patógeno-célula, así como la probabilidad de infección. Los resultados de Feldkamp *et al.*<sup>31</sup> difieren de los publicados previamente por Parker *et al.*<sup>33</sup> para el primer trimestre de la gestación, en que estos últimos no encontraron asociación entre la reactividad en términos de IgG contra el patógeno o contra la proteína clamidial de choque térmico CHP60, la cual debería reflejar la cronicidad de la infección con *Chlamydia trachomatis*.

Ahrens *et al.*<sup>34</sup>, informaron sobre un riesgo elevado de gastrosquisis durante el primer trimestre de la gestación, asociado con el uso de medicamentos antiherpéticos como acyclovir, valacyclovir o famciclovir, riesgo que fue semejante en magnitud al que ha sido asociado con el herpes genital no tratado, aunque advirtieron que la asociación medicación-riesgo observada estaba posiblemente afectada por la propia infección como factor de confusión. Más adelante, Werler *et al.*<sup>35</sup> postularon que el verdadero factor de riesgo para la gastrosquisis era la reactividad materna a los virus de herpes simplex 1 y 2, Epstein Barr y citomegalovirus, durante la gestación temprana. Ellos demostraron que el riesgo de gastrosquisis no aumentaba en presencia de IgG contra el virus de herpes simplex 1, ni de IgM o IgG contra citomegalovirus y que, aunque la infección primaria con Epstein Barr no tenía asociación con la gastrosquisis, sí la había entre IgM e IgG contra los virus de Epstein Barr y herpes simplex 2. Con base en estos hallazgos, sugirieron que las infecciones primarias con los virus de Epstein Barr, herpes simplex 1 o 2 o citomegalovirus durante el primer trimestre de la gestación no parecían estar asociadas con el riesgo de gastrosquisis y que el verdadero factor de riesgo para el desarrollo de la malformación era la reactivación de las infecciones con los virus de Epstein Barr y herpes simplex 2.

### El estrés como factor etiológico

Además de las alteraciones genéticas, cromosómicas, y los agentes infecciosos, otros factores han sido involucrados en la patogénesis de la malformación. Al parecer, existe asociación con la exposición a herbicidas<sup>36,37</sup>) o pesticidas<sup>38,39</sup>, con la radiación<sup>40</sup>, con el uso de medicamentos como opioides<sup>41,42</sup>, antihipertiroideos<sup>43</sup> o antiasmáticos<sup>44</sup>, con factores nutricionales como la elevada ingesta calórica preconcepcional con déficit de metionina y treonina<sup>45</sup> o la ingesta deficiente en ácido fólico<sup>46</sup> y aún, con condiciones psicosociales maternas adversas<sup>47,48</sup>.

Como consecuencia de la gran diversidad de factores de riesgo que han sido implicados en la etiología de la gastrosquisis, está mejor sustentada la idea de una posible existencia de una vía patogénica compartida, cuya activación podría inducir un daño oxidativo en respuesta al estrés generado por dichos factores<sup>47-49</sup>. Ha sido demostrado que el desequilibrio oxidativo resultante de una excesiva producción de especies reactivas de oxígeno o de debilidad del sistema antioxidante puede afectar negativamente el desarrollo temprano del embrión, debido a que las células recientemente formadas y en activa proliferación son especialmente vulnerables a los efectos deletéreos de dichas especies sobre el ADN, lo que puede causar no solo anomalías congénitas, sino también aborto temprano, preeclampsia y restricción del crecimiento intrauterino<sup>47-50</sup>.

En consideración a que el riesgo de sufrir la malformación parece aumentar con la sumatoria de las exposiciones a diferentes factores causantes, Werler *et al.*<sup>51</sup>, evaluaron en un estudio de casos y controles durante el primer trimestre de la gestación, 16 estresores diferentes asociados con riesgo de gastrosquisis, como fiebre, infecciones genitourinarias, medicamentos (antiherpéticos, broncodilatadores, opioides, aspirina, ibuprofeno, anticonceptivos orales), drogas ilícitas, alcohol

y cigarrillo entre otros, y hallaron que, en el grupo de casos, el número de exposiciones fue significativamente mayor, con un riesgo estimado hasta 3.6 veces mayor que en el grupo control, lo que apoya la hipótesis de que el común denominador de los factores de riesgo de gastrosquisis es la inducción de la respuesta inflamatoria y oxidativa. Vale la pena resaltar que en este estudio, la acumulación de exposiciones no tuvo en cuenta la fuerte asociación inversa que previamente había sido descrita entre la edad materna y el riesgo de la malformación <sup>51</sup>.

## Algunas consideraciones epidemiológicas

La frecuencia de la gastrosquisis ha mostrado una tendencia global ascendente durante las últimas décadas. En la década de los años 60, la incidencia fue 0.06-0.8/10,000 <sup>52</sup> y en la actualidad ha alcanzado valores de 4.5-5.1/10,000 <sup>53</sup>. En Estados Unidos de América, Stallings *et al*<sup>54</sup>, mediante análisis de los datos provistos por los programas de vigilancia de defectos congénitos del National Birth Defects Prevention Network (NBDPN) durante el periodo 2012-2016, reportaron una prevalencia global de 4.3/10,000 nacidos vivos, casi tres veces más que la correspondiente al periodo 1998-2013. Sin embargo, aunque la tendencia mundial se ha mantenido en ascenso a lo largo del tiempo, algunos estudios indican que podría estar revirtiendo hacia una disminución en algunos países. En este sentido, en Estados Unidos de América, Clark *et al*<sup>55</sup> estimaron un descenso a 3.3/10,000, aunque haciendo notar que solo examinaron los datos de infantes hospitalizados en unidades de cuidado pediátrico. De manera semejante, Li *et al*<sup>56</sup> informaron que, en 14 ciudades de una provincia de China, la prevalencia disminuyó a 2.30/10,000 en el periodo 2006-2015, después de haber aumentado desde 1.6 en 1986-1987 hasta 2.54/10,000 en el periodo 1996-2007. En Latinoamérica, se estima que en Colombia la prevalencia ha mostrado una tendencia a la disminución, de 3.26 en 2018, a 2.09 en 2020, después de que en el periodo 2015-2017 había aumentado de 1.92 a 3.4/10,000, en contraste con la prevalencia informada de 9.59/10,000 para otros países de la región <sup>57,58</sup>.

El fortalecimiento de los programas de vigilancia de malformaciones congénitas en todos los países del orbe permitirá confirmar si la citada disminución de la prevalencia corresponde a un evento aislado o si, por el contrario, puede ser atribuido a un mayor desarrollo regional, asociado con un menor riesgo de exposiciones medioambientales nocivas o bien, con condiciones socioeconómicas de un mejor acceso a la salud y la educación.

## Conclusiones

La información obtenida en seres humanos y en modelos animales apunta a que es en el cierre defectuoso del anillo umbilical y la ruptura del amnios donde se debe buscar el origen de la gastrosquisis y, a que estos dos eventos podrían ocurrir como consecuencia del daño oxidativo resultante de la activación de una vía patogénica común en la que converge más de un factor con potencial inductor de estrés y, eventualmente, en simultaneidad con algún tipo de predisposición genética en los embriones afectados. Es factible entonces que la profundización sobre los aspectos bioquímicos e inmunológicos de esta vía patogénica inductora de estrés, así como la búsqueda de genes y proteínas reguladoras, puedan en un futuro próximo contribuir a despejar la incertidumbre acerca de la etiología de la malformación, especialmente en los casos de recurrencias familiares.

También vale la pena que la disminución de la tasa de prevalencia global de la malformación que ha sido reportada en algunos países sea objeto de un mayor estudio, con la finalidad de establecer si existen factores poblacionales implicados.

## Referencias

1. Calder J. Two examples of children with preternatural conformation of the guts. Medical Essays and observations, Vol I. T, W Ruddimans, Medical Society of Edinburgh. 1733; 1:203



2. Curry JL, McKinney P, Thornton JG, Stringer MD. The aetiology of gastroschisis. *BJOG*. 2000; 107(11): 1339-1346. Doi: 10.1111/j.1471-0528.2000.tb11645.x [PubMed]
3. Torres US, Portela-Oliveira E, Braga F del C, Werner H Jr, Daltro PA, Souza AS. When closure fails: what the radiologist needs to know about the embryology, anatomy, and prenatal imaging of ventral body wall defects. *Semin Ultrasound CT MR*. 2015; 36(6): 522-536. Doi: 10.1053/j.sult.2015.01.001 [PubMed]
4. Chesley PM, Ledbetter DJ, Meehan JJ, Oron AP, Javid PJ. Contemporary trends in the use of primary repair for gastroschisis in surgical infants. *Am J Surg*. 2015; 209(5): 901-905. Doi: 10.1016/j.amjsurg.2015.01.012 [PubMed]
5. Bhat V, Moront M, Bhandari V. Gastroschisis: A state-of-the-art review. *Children (Basel)*. 2020; 7(12):302. Doi: 10.3390/children7120302
6. Mandelia A, Agarwala S, Sharma N, Solanki S, Panda S. Left-sided Gastroschisis: A rare congenital anomaly. *J Clin Diagn Res*. 2013; 7(10): 2300-2302. Doi: 10.7860/JCDR/2013/6161.3505 [PubMed]
7. Schierz IAM, Pinello G, Giuffrè M, Corsello G. An unusual association of left-sided gastroschisis and persistent right umbilical vein. *Clin Case Rep*. 2018; 6(12): 2511-2512. Doi: 10.1002/ccr3.1897 [PubMed]
8. Feldkamp ML, Carey JC, Sadler TW. Development of gastroschisis: review of hypotheses, a novel hypothesis, and implications for research. *Am J Med Genet Part A*. 2007; 639-652. Doi: 10.1002/ajmg.a.31578 [PubMed]
9. Sadler TW. The embryologic origin of ventral body wall defects. *Semin Pediatr Surg*. 2010; 19(3): 209-214. Doi: 10.1053/j.sempedsurg.2010.03.006 [PubMed]
10. Stevenson RE, Rogers RC, Chandler JC, Gauderer MW, Hunter AG. Escape of the yolk sac: a hypothesis to explain the embryogenesis of gastroschisis. *Clin Genet*. 2009; 75(4): 326-333. Doi: 10.1111/j.1399-0004.2008.01142.x [PubMed]
11. Melov SJ, Tsang I, Cohen R, Badawi N, Walker K, Soundappan SSV, *et al*. Complexity of gastroschisis predicts outcome: epidemiology and experience in an Australian tertiary centre. *BMC Pregnancy Childbirth*. 2018; 18(1): 1-9. Doi: 10.1186/s12884-018-1867-1 [PubMed]
12. Salinas-Torres VM, Salinas-Torres RA, Cerda-Flores RM, Martínez-de-Villarreal LE. Familial occurrence of gastroschisis: a population-based overview on recurrence risk, sex-dependent influence, and geographical distribution. *Pediatr Surg Int*. 2018; 34(3): 277-282. Doi: 10.1007/s00383-018-4224-6 [PubMed]
13. Salinas-Torres VM, Gallardo-Blanco HL, Salinas-Torres RA, Cerda-Flores RM, Lugo-Trampe JJ, Villarreal-Martínez DZ, *et al*. Bioinformatic Analysis of gene variants from gastroschisis recurrence identifies multiple novel pathogenetic pathways: implication for the closure of the ventral body wall. *Int J Mol Sci*. 2019; 20(9): 2295. Doi: 10.3390/ijms20092295
14. Feldkamp ML, Krikov S, Gardner J, Madsen MJ, Darlington T, Sargent R, *et al*. Shared genomic segments in high-risk multigenerational pedigrees with gastroschisis. *Birth Defects Res*. 2019; 111(20): 1655-1664. Doi: 10.1002/bdr2.1567 [PubMed]
15. Sadler TW. *Langman Embriología Médica*, 14ª edición. Philadelphia: Wolters Kluwer. 2019. p 84, p 97-100

16. Sadler TW, Feldkamp ML. The embryology of body wall closure: Relevance to gastroschisis and other ventral body wall defects. *Am J Med Genetics Part C (Seminars in Medical Genetics)*. 2008; 148C (3): 180-185. Doi: 10.1002/ajmg.c.30176
17. Burke AC, Nowicki JL. A new view of patterning domains in the vertebrate mesoderm. *Dev Cell*. 2003; 4: 159-165. Doi: 10.1016/S1534-5807(03)00033-9 [PubMed]
18. Bargy F, Beaudoin S. Comprehensive developmental mechanisms in gastroschisis. *Fetal Diagn Ther*. 2014; 36: 223-230. Doi: 10.1159/000360080 [PubMed]
19. Duhamel B. Embryology of exomphalos and allied malformations. *Arch Dis Child*. 1963; 38:142-147. Doi: 10.1136/adc.38.198.142 [PubMed]
20. Shaw A. The myth of gastroschisis. *J Pediatr Surg*. 1975; 10: 235-244. Doi: 10.1016/0022-3468(75)90285-7 [PubMed]
21. De Vries PA. The pathogenesis of gastroschisis and omphalocele. *J Pediatr Surg*. 1980; 15(3): 245-251. Doi: 10.1016/S0022-3468(80)80130-8 [PubMed]
22. Hoyme HE, Higginbottom MC, Jones KL. The vascular pathogenesis of gastroschisis: intra uterine interruption of the omphalomesenteric artery. *J Pediatr*. 1981; 98(2): 228-231. Doi: 10.1016/S0022-3476(81)80640-3 [PubMed]
23. Lubinsky M. A vascular and thrombotic model of gastroschisis. *Am J of Med Genet Part A*. 2014; 164A: 915-917. Doi: 10.1002/ajmg.a.36370 [PubMed]
24. Kluth D, Lambrecht W. The pathogenesis of omphalocele and gastroschisis: An unsolved problem. *Pediatr Surg Int*. 1996; 11(2-3): 62-66. Doi: 10.1007/BF00183727 [PubMed]
25. Rittler M, Vauthay L, Mazzitelli N. Gastroschisis is a defect of the umbilical ring: evidence from morphological evaluation of stillborn fetuses. *Birth Defects Res A Clin Mol Teratol*. 2013; 97(4): 198-209. Doi: 10.1002/bdra.23130 [PubMed]
26. Beaudoin S. Insights into the etiology and embryology of gastroschisis. *Semin Pediatr Surg*. 2018; 27(5): 283-288. Doi: 10.1053/j.sempedsurg.2018.08.005 [PubMed]
27. Opitz JM, Feldkamp ML, Botto LD. An evolutionary and developmental biology approach to gastroschisis. *Birth Defects Res*. 2019; 111(6): 294-311. Doi: 10.1002/bdr2.1481 [PubMed]
28. Saxonhouse MA, Kays DW, Burchfield DJ, Hoover R, Islam S. Gastroschisis with jejunal and colonic atresia, and isolated colonic atresia in dichorionic, diamniotic twins. *Pediatr Surg Int*. 2009; 25(5): 437-439. Doi: 10.1007/s00383-009-2353-7 [PubMed]
29. Binet A, Ceaux E, Bory JP, Poli-Merol ML, François-Fiquet C. Recurrence of pregnancies with gastroschisis: a case report. *Arch Pediatr*. 2015; 22(10):1039-1041. Doi: 10.1016/j.arcped.2015.07.011 [PubMed]
30. The International Centre on Birth Defects - ICBDSR Centre. International Clearing House of birth defect surveillance and research. Annual report 2014. Roma, Italia; 2014. Disponible en: [http://www.icbdsr.org/wp-content/annual\\_report/Report2014.pdf](http://www.icbdsr.org/wp-content/annual_report/Report2014.pdf). Acceso: abril 30 de
31. Feldkamp ML, Arnold KE, Krikov S, Reefhuis J, Almlí LM, Moore CA, *et al*. Risk of gastroschisis with maternal genitourinary infections: the US National birth defects prevention study 1997-2011. *BMJ Open*. 2019; 9: e026297. Doi: 10.1136/bmjopen-2018-026297

32. Yazdy MM, Mitchell AA, Werler MM. Maternal genitourinary infections and the risk of gastroschisis. *Am J Epidemiol.* 2014; 180(5): 518-525. Doi: 10.1093/aje/kwu157 [PubMed]
33. Parker SE, Werler MM, Gissler M, Surcel HM. Maternal antibodies to Chlamydia trachomatis and risk of gastroschisis. *Birth Defects Res.* 2017; 109(8): 543-549. Doi: 10.1002/bdr2.1001 [PubMed]
34. Ahrens KA, Anderka MT, Feldkamp ML, Canfield MA, Mitchell AA, Werler MM. National Birth Defects Prevention Study. Antiherpetic medication use and the risk of gastroschisis: findings from the National Birth Defects Prevention Study, 1997-2007. *Paediatr Perinat Epidemiol.* 2013; 27(4): 340-345. Doi: 10.1111/ppe.12064 [PubMed]
35. Werler MM, Parker SE, Hedman K, Gissler M, Ritvanen A, Surcel HM. Maternal antibodies to herpes virus antigens and risk of gastroschisis in offspring. *Am J Epidemiol.* 2016; (12): 902-912. Doi: 10.1093/aje/kww114
36. Waller SA, Paul K, Peterson SE, Hitti JE. Agricultural-related chemical exposures, season of conception, and risk of gastroschisis in Washington State. *Am J Obstet Gynecol.* 2010; 202: 241-246. Doi: 10.1016/j.ajog.2010.01.023 [PubMed]
37. Agopian AJ, Langlois PH, Cai Y, Canfield MA, Lupo PJ. Maternal residential atrazine exposure and gastroschisis by maternal age. *Matern Child Health J.* 2013; 17: 1768-1775. Doi: 10.1007/s10995-012-1196-3 [PubMed]
38. Kielb C, Lin S, Herdt-Losavio M, Bell E, Chapman B, Rocheleau CM, *et al.* National Birth Defects Prevention Study. Maternal periconceptional occupational exposure to pesticides and selected musculoskeletal birth defects. *Int J Hyg Environ Health.* 2014; 217(2-3): 248-254. Doi: 10.1016/j.ijheh.2013.06.003 [PubMed]
39. Souther C, Puapong DP, Woo R, Johnson SM. Possible etiologies of increased incidence of gastroschisis. *Pediatr Surg Int.* 2017; 33(11): 1209-1213. Doi: 10.1007/s00383-017-4166-4 [PubMed]
40. Müller WU, Streffer C. Lethal and teratogenic effects after exposure to X-rays at various times of early murine gestation. *Teratology.* 1990; 42: 643-650. Doi: 10.1002/tera.1420420609 [PubMed]
41. Broussard CS, Rasmussen SA, Reefhuis J, Friedman JM, Jann MW, Riehle-Colarusso T, *et al.* Maternal treatment with opioid analgesics and risk for birth defects. *Am J Obstet Gynecol.* 2011; 204: 314-321. Doi: 10.1016/j.ajog.2010.12.039 [PubMed]
42. Short TD, Stallingastroschisis EB, Isenburg J, O'Leary LA, Yazdy MM, Bohm MK, *et al.* Gastroschisis trends and ecologic link to opioid prescription rates - United States, 2006-2015. *MMWR Morb Mortal Wkly Rep.* 2019; 68(2): 31-36. Doi: 10.15585/mmwr.mm6802a2 [PubMed]
43. Purnamasari D, Setyowati S, Yunir E, Khumaedi AI, Harbuwono DS. Gastroschisis following treatment with high-dose methimazole in pregnancy: a case report. *Drug Saf Case Rep.* 2019; 6(1): 5. Doi: 10.1007/s40800-019-0099-2 [PubMed]
44. Lin S, Munsie JP, Herdt-Losavio ML, Bell E, Druschel C, Romitti PA, *et al.* National Birth Defects Prevention Study. Maternal asthma medication use and the risk of gastroschisis. *Am J Epidemiol.* 2008; 168(1): 73-79. Doi: 10.1093/aje/kwn098 [PubMed]
45. Centofanti SF, Francisco RPV, Phillippi ST, Galletta MAK, Sousa AMS, Rodrigues AS, *et al.* Maternal nutrient intake and fetal gastroschisis: A case-control study. *Am J Med Genet A.* 2019; 179(8): 1535-1542. Doi: 10.1002/ajmg.a.61265 [PubMed]

46. Paranjothy S, Broughton H, Evans A, Huddart S, Drayton M, Jefferson R, *et al.* The role of maternal nutrition in the aetiology of gastroschisis: an incident case-control study. *Int J Epidemiol.* 2012; 41: 1141-1152. Doi: 10.1093/ije/dys092 [PubMed]
47. Palmer SR, Evans A, Broughton H, Huddart S, Drayton M, Rankin J, *et al.* The role of maternal stress in early pregnancy in the aetiology of gastroschisis: an incident case control study. *PLoS One.* 2013; 8(11): e80103. Doi: 10.1371/journal.pone.0080103 [PubMed]
48. Carmichael SL, Ma C, Tinker S, Shaw GM; National Birth Defects Prevention Study. Maternal stressors and social support and risks of delivering babies with gastroschisis or hypospadias. *Am J Epidemiol.* 2017; 185(12):1240-1246. Doi: 10.1093/aje/kww121 [PubMed]
49. Hernández-Trejo M, Montoya-Estrada A, Torres-Ramos Y, Espejel-Núñez A, Guzmán-Grenfell A, Morales-Hernández R, *et al.* Oxidative stress biomarkers and their relationship with cytokine concentrations in overweight/obese pregnant women and their neonates. *BMC Immunol.* 2017; 18(1):3. Doi: 10.1186/s12865-016-0184-6 [PubMed]
50. Tobola-Wróbel K, Pietryga M, Dydowicz P, Napierala M, Brazert J, Florek E. Association of oxidative stress on pregnancy. *Oxid Med Cell Longev.* 2020:6398520. Doi: 10.1155/2020/6398520 [PubMed]
51. Werler MM, Guéry E, Waller DK, Parker SE. Gastroschisis and cumulative stressor exposures. *Epidemiology.* 2018; 29(5):721-728. Doi: 10.1097/EDE.0000000000000860 [PubMed]
52. Williams LJ, Kucik JE, Alverson CJ, Olney RS, Correa A. Epidemiology of gastroschisis in metropolitan Atlanta, 1968 through 2000. *Birth Defects Res. A Clin Mol Teratol.* 2005;73(3):177-183. Doi: 10.1002/bdra.20114
53. Jones AM, Isenburg J, Salemi JL, Arnold KE, Mai CT, Aggarwal D, *et al.* Increasing Prevalence of Gastroschisis--14 States, 1995-2012. *MMWR Morb Mortal Wkly Rep.* 2016;65(2):23-26. Doi: 10.15585/mmwr.mm6502a2 [PubMed]
54. Stallings EB, Isenburg JL, Short TD, Heinke D, Kirby RS, Romitti PA, *et al.* Population-based birth defects data in the United States, 2012-2016: A focus on abdominal wall defects. *Birth Defects Res.* 2019;111(18):1436-1447. Doi: 10.1002/bdr2.1607S
55. Clark RH, Sousa J, Laughon MM, Tolia VN. Gastroschisis prevalence substantially decreased from 2009 through 2018 after a 3-fold increase from 1997 to 2008. *J Pediatr Surg.* 2020;55(12):2640-2641. Doi: 10.1016/j.jpedsurg.2020.03.010 [PubMed]
56. Li N, Chen YL, Li J, Li LL, Jiang CZ, Zhou C, *et al.* Decreasing prevalence and time trend of gastroschisis in 14 cities of Liaoning Province: 2006-2015. *Sci Rep.* 2016; 6:33333. Doi: 10.1038/srep33333 [PubMed]
57. Instituto Nacional de Salud. Informe de eventos Defectos congénitos, Colombia, 2018. En: [https://www.ins.gov.co/buscador-eventos/Informesdeevento/DEFECTOS CONGÉNITOS\\_2018.pdf](https://www.ins.gov.co/buscador-eventos/Informesdeevento/DEFECTOS%20CONGÉNITOS_2018.pdf). Acceso: 9 de noviembre de
58. Instituto Nacional de Salud. Informe de eventos Defectos congénitos, Colombia, Período epidemiológico IX 2021. En: <https://www.ins.gov.co/buscador-eventos/Informesdeevento/DEFECTOS%20CONG%20C3%89NITOS%20PE%20IX%202021.pdf>