

Disociación escapulo-torácica y trauma cerrado de arteria vertebral: reporte de un caso

Scapulothoracic dissociation and blunt vertebral vascular injury: case report

Neil Valentin Vega Peña¹  Manuel Riveros Dueñas¹, Angie Carolina Riscanevo¹
neilvalentin@gmail.com

Departamento de Cirugía General, Clínica Reina Sofía, Colsanitas, Bogotá, Colombia



Citación: Vega PNV, Riveros DM, Riscanevo AC. Disociación escapulo-torácica y trauma cerrado de arteria vertebral: reporte de un caso. Colomb Med (Cali). 2020; 51(3):e504386
<http://doi.org/10.25100/cm.v51i3.4386>

Recibido : 16 Jun 2020
Revisado : 01 Jul 2020
Aceptado : 01 Ago 2020
Publicado : 30 Sep 2020

Palabras clave:

Plexo braquial, lesión del sistema vascular, arteria vertebral, arteria axilar, trauma múltiple, Reporte de caso

Keywords:

Brachial plexus, vascular injury, vertebral artery, axillary artery, multiple trauma, case report

Copyright: © 2020 Universidad del Valle.



Resumen

Descripción del caso:

Varón de 24 años que sufre accidente automovilístico con trauma penetrante de cuello y trauma cerrado cervico torácico izquierdo concomitante.

Hallazgos clínicos:

Shock hipovolémico, trauma en zona I cuello izquierdo, isquemia por trauma cerrado de vasos axilares y lesión por trauma cerrado del plexo braquial; producto de trauma de alto impacto. Sección de arteria vertebral por angiotomografía. Se diagnostica disociación escapulo-torácica y trauma de arteria vertebral.

Tratamiento y resultado:

Reconstrucción vascular arterio-venosa axilar, fasciotomías y abordaje no operatorio del trauma de arteria vertebral, con manejo diferido del trauma del plexo braquial. Sobrevida del paciente y su extremidad, con secuelas neurológicas mayores.

Relevancia clínica:

Es un caso de disociación escapulotorácica y lesión de arteria vertebral concomitante, siendo esta una asociación infrecuente y de alta morbi-mortalidad. El reconocimiento temprano de las lesiones y un abordaje multidisciplinario de este escenario de complejidad por medio de juntas quirúrgicas en varios niveles del proceso de atención, fueron determinantes para cambiar el pronóstico del paciente. Se presenta un análisis del diagnóstico, manejo y evolución; considerando el proceso de atención hospitalaria, toma consensuada de decisiones y el pronóstico en un paciente politraumatizado.

Conflicto de intereses:

None

Autor de correspondencia:

Neil Valentin Vega Peña, Departamento de Cirugía General, Clínica Reina Sofía, Colsanitas, Bogotá, Colombia.
Mail: neilvalentin@gmail.com

Abstract

Case Description:

A 24-year-old male suffers from a motor vehicle accident with penetrating neck trauma and concomitant closed left cervicothoracic trauma.

Clinical Findings:

High impact trauma causing hypovolemic shock, left zone I penetrating neck trauma, ischemia due to blunt trauma to the axillary vessels, and brachial plexus injury. Transection of the vertebral artery on angiotomography. Diagnosed with scapulothoracic dissociation and vertebral artery trauma.

Treatment and outcome:

Axillary arteriovenous reconstruction, fasciotomies, non-surgical approach of the vertebral artery trauma, and deferred treatment of the brachial plexus trauma were performed. Survival of the patient and his limb, with major neurologic sequelae

Clinical Relevance:

The case presented here is an example of scapulothoracic dissociation with associated trauma to the vertebral artery, injuries that are uncommon and associated with high morbidity and mortality. Early recognition of the injuries and a multidisciplinary approach for this complex case by surgical board reviews at various levels within the course of care were key determinants in the patient's improved prognosis. This case report presents an analysis of the diagnostics, treatment, and course; considering in-hospital care and the decision-making process as determinants for the prognosis in a polytrauma patient.

Introducción

La disociación escapulotorácica es una lesión traumática del hombro. La articulación escapulotorácica está formada por la articulación acromioclavicular, la articulación glenohumeral, la clavícula, la escápula y la articulación esternoclavicular. Este tipo de lesión puede causar lesiones vasculares subclavias y axilares, avulsión parcial o completa del plexo braquial y edema de los tejidos blandos circundantes¹. Es una lesión poco común con una tasa de mortalidad de hasta el 10% y causada por vehículos de motor. accidentes en el 44% de los casos Se ha observado amputación por encima del codo en alrededor del 20% de los casos debido al bajo potencial de recuperación neurológica¹⁻³.

El mecanismo de la lesión se explica por la aplicación de fuerzas traumáticas de alta energía, generalmente causadas por mecanismos de alta velocidad. Su manejo es desafiante en todas las fases de la atención del paciente comprometido¹.

El traumatismo cerrado de la arteria vertebral es una entidad poco frecuente con una incidencia de 0,24% a 2,0% en casos de traumatismo cervical⁴ y una tasa de mortalidad entre 20-40%, que ha disminuido debido al diagnóstico precoz e identificación de las características de la lesión⁵.

Este reporte de caso presenta un caso inusual de un paciente donde estas dos entidades convergen. Analizamos los principales puntos de intervención y toma de decisiones que resultaron efectivos en el manejo del paciente⁶.

Presentación del caso

Se presenta un varón de 24 años sin comorbilidades por accidente de moto ocurrido hace 20 minutos. En la presentación, sus signos vitales son los siguientes: Glasgow 14/15 (confusión), PA: 85/45 mm Hg; MAP: 58 mm Hg; RR: 22 respiraciones / minuto, FC: 130 latidos / minuto. Hallazgos en el examen físico de un traumatismo cervical penetrante transversal izquierdo a la zona I, edema y equimosis cervicotorácica izquierda, deformidad de la clavícula izquierda, deformidad de la extremidad superior izquierda con ausencia de pulso asociada, anestesia, parálisis y arreflexia en todas partes. (Figura 1 UNA).

El diagnóstico inicial fue shock hipovolémico por traumatismo cervical penetrante en la zona I izquierda, traumatismo cerrado de los vasos axilares y subclavios izquierdos y lesión neurovascular secundaria. Se inició reanimación con timbres con lactato y oxigenoterapia; Los glóbulos rojos empaquetados se reservaron para el paciente. Se realizó angiografía y se reportó transección completa de arteria y vena axilar izquierda en tercio distal, fractura escapular ipsilateral, fracturas de apófisis transversas C4-C7 completamente desplazadas con compromiso del foramen vertebral y lesión de la arteria vertebral izquierda. (Figura 1 C y D)

El paciente fue llevado al quirófano para la exploración quirúrgica de la lesión penetrante del cuello donde se localizó y ligó la vena yugular externa izquierda en el marco de una sección parcial. Se utilizó un abordaje infraclavicular para drenar 2.000 ml de un hematoma contenido entre los músculos pectoral y deltoides, se identificó una sección completa de la arteria y vena axilar en sus primeros segmentos y avulsión de las venas humerales y troncos secundarios del plexo braquial fueron identificados (Figura 2 E). En el consejo médico intraoperatorio con ortopedia se decidió continuar con el manejo conservador de la lesión del plexo braquial y se evaluó una posible reconstrucción neurológica diferida. Por el momento realizamos una reconstrucción vascular arteriovenosa de los vasos axilares con injerto de vena safena interna. La permeabilidad del injerto se confirmó con flujo distal presente en eco-Doppler intraoperatoriamente y arteriografía después de la cirugía (Figura 2 F). También se realizó una fasciotomía bicompartimental concomitante del antebrazo e inmovilización tipo Velpeau de la fractura escapular.

En el postoperatorio, el paciente fue trasladado a la unidad de cuidados intensivos. La angiografía por resonancia magnética de columna cervical y médula espinal y la tomografía computarizada de la cabeza mostraron una lesión en los segmentos V1 y V2 de la arteria vertebral izquierda sin signos de disección, un hematoma espinal y edema cerebral sin lesiones isquémicas. Una junta médica de neurocirugía y neurorradiología intervencionista decidió un tratamiento conservador para limitar la trombosis distal de la arteria vertebral mediante

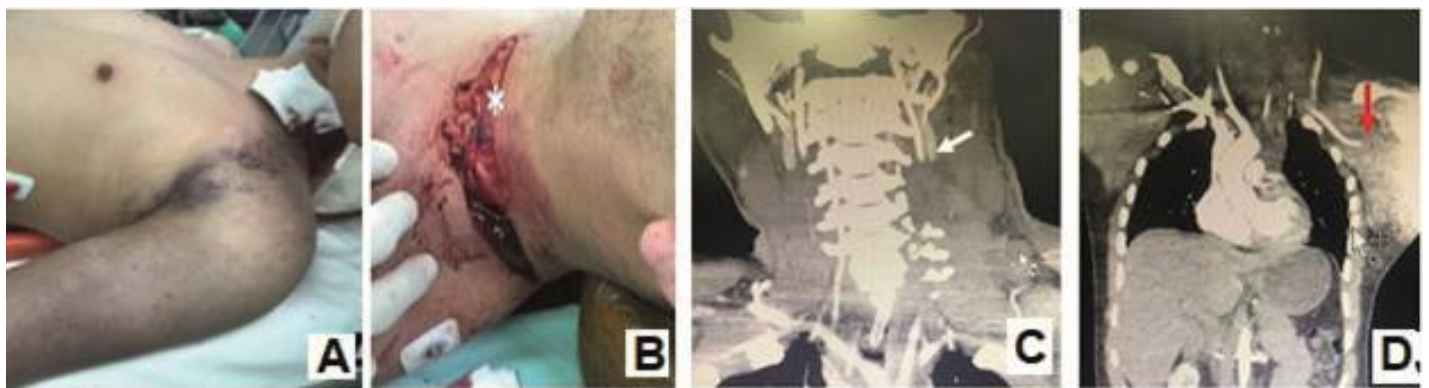

Figura 1. Disociación escápulo-torácica y el trauma cerrado de la arteria vertebral concomitante A. Inspección del paciente al ingreso en reanimación B. identificación de lesión cervical en zona I izquierda. B. Angio TAC de cuello, flecha de color blanco, trombosis del segmento V2 de arteria vertebral izquierda. C. Angio tac de cuello, abdomen y tórax, flecha de color rojo, sección completa de arteria axilar izquierda, aumento de la densidad de tejidos blandos en región axilar.

la anticoagulación de heparina no fraccionada a una dosis de 18 unidades / kg / hora IV y el uso de tiempo de tromboplastina para realizar el ajuste de dosis. Una resonancia magnética del plexo braquial detectó lesiones preganglionares en las raíces C5 y C6 izquierdas, con pseudomeningocele asociado. Se inició manejo conservador con evaluación diferida por la posibilidad de reconstrucción nerviosa.

Durante el postoperatorio, el paciente presentó sangrado en los sitios de fasciotomía del miembro superior izquierdo que ameritó una revisión quirúrgica con hallazgos intraoperatorios de transección a la vena basilíca. Se realizó ligadura y hemostasia exhaustiva con posterior control del sangrado.

La TC repetida reveló una trombosis localizada en la arteria vertebral, que en ese momento no tenía mayor impacto en el curso postoperatorio. Se realizó cierre secundario tardío de las fasciotomías.

El paciente fue dado de alta luego de 22 días de internación manejada por los servicios de cuidados intensivos, cirugía general, cirugía plástica, ortopedia, neurocirugía y fisioterapia. Demostró una mejoría clínica general, incluso cuando había déficits menores de memoria cognitiva y la esperada lesión del plexo braquial izquierdo. Se inició tratamiento con heparina subcutánea de bajo peso molecular 1 mg / kg cada 12 horas durante tres meses y posterior tratamiento antiplaquetario con 100 mg de ácido acetilsalicílico oral cada 24 horas y 100 mg de clopidogrel oral cada 24 horas durante seis meses.

El manejo ambulatorio se realizó mediante cirugía general, ortopedia, cirugía de mano y fisioterapia. Seis meses después del traumatismo se realizó la reconstrucción del plexo braquial izquierdo C5-T1, que resultó en una recuperación parcial de la funcionalidad hasta el tercio proximal del brazo. Después de un año, el paciente aún no ha considerado la amputación y continúa con la rehabilitación y seguimiento con cirugía de mano.

Discusión

El caso presentado combina dos lesiones de alta morbimortalidad, entre ellas la disociación escapulo-torácica y el traumatismo cerrado de la arteria vertebral. Destaca un escenario de alta complejidad, incertidumbre y con generalmente bajo consenso en enfoques diagnósticos, tratamientos quirúrgicos y pronóstico, entre otros ⁵. Los factores asociados con alta morbilidad y mortalidad en este paciente y descritos en casos de disociación escapulo-torácica incluyen: shock hipovolémico, compromiso de múltiples estructuras vasculares dentro de

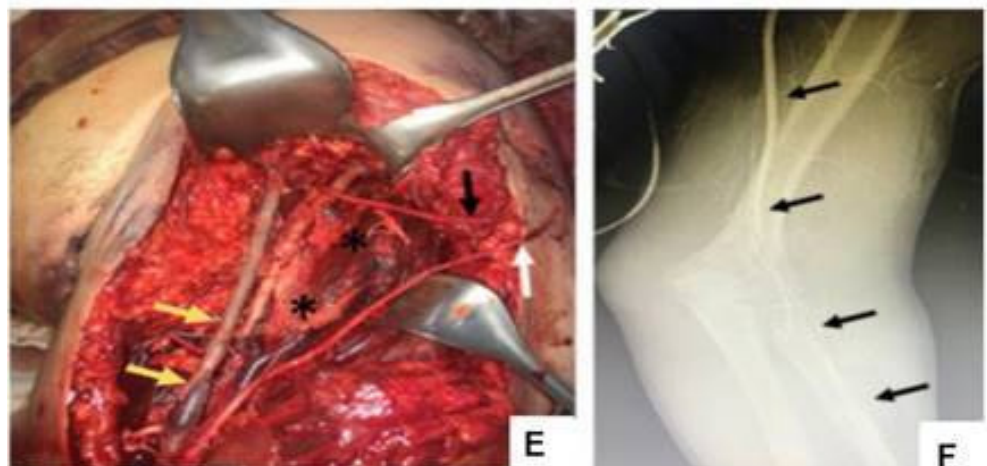


Figura 2. Disociación escapulo-torácica E. Flecha amarilla, reconstrucción arterial de vasos axilares. Flecha blanca y negra, troncos secundarios de plexo braquial avulsionados. F. arteriografía intra operatoria con adecuado paso de contraste a arteria radial después de la reconstrucción vascular.

la región cérvico-torácica incluida la arteria vertebral, diferentes opciones de manejo, la magnitud de estas lesiones, y las posibles complicaciones del trauma y su manejo^{1,2}.

En lo que respecta a la procedimiento reconstructivo vascular complejo en este paciente con la intención de preservar la extremidad afectada, que podría ser considerado un inútil⁶ tarea debido a la severidad de las lesiones del plexo braquial, el pronóstico funcional desfavorable para la extremidad, y la incertidumbre en el eficacia de los tratamientos.

La discusión se centra en los puntos de controversia sobre la gestión de las dos entidades en un escenario de alta complejidad.

Abordaje diagnóstico preoperatorio vs cirugía inmediata

Se realizó una junta médica con los dos cirujanos asistentes, el médico de urgencias y el radiólogo presentes en la institución al momento del ingreso. Su análisis se describe en tabla 1.

El traumatismo cerrado en la arteria vertebral que se muestra en las imágenes no cambió la perspectiva del cirujano sobre el abordaje inicial del caso, aunque oscureció el pronóstico del paciente en ese momento.

La angio-TC en pacientes con traumatismo axil-subclavio se considera dentro del abordaje diagnóstico de pacientes con lesiones secundarias a traumatismos cerrados y en escenarios de estabilidad hemodinámica. Una evaluación multicéntrica realizada en EE. UU. En pacientes con lesiones axilo-subclavias documentó un mecanismo de traumatismo penetrante en el 57% de los casos y el uso de angio-TC en el 50% de los pacientes como método diagnóstico inicial. En cuanto al tratamiento, el 17% de los casos recibieron terapia endovascular independientemente del mecanismo del trauma, evitando procedimientos quirúrgicos más complejos⁷⁻⁹. Los autores concluyen que su beneficio radica en la posibilidad de ofrecer manejo endovascular concomitante durante el procedimiento diagnóstico y, por lo tanto, representó una alternativa a considerar en este grupo de pacientes¹⁰.

La valoración del caso por lo que se refiere al tablero quirúrgico del servicio de urgencias determina que a pesar de la presencia de indicaciones de cirugía como cervicotomía traumática y signos de traumatismo vascular en el miembro superior izquierdo en este paciente, la realización de una valoración radiológica La angiografía por TAC previa a la intervención quirúrgica ayudó a determinar el orden y abordaje operatorio según la localización de las lesiones, contribuyendo así a la evolución favorable del paciente.

Amputación inmediata vs preservación de la extremidad

La preservación del miembro superior izquierdo en el contexto de la lesión del plexo braquial es un tema a analizar en este caso. Según la puntuación de la escala MESS (Mangled Extremity Severity Score)¹¹, que valora el pronóstico de una extremidad lesionada, se consideraría en este caso la amputación inicial con 8/14 puntos (Tabla 2)¹¹⁻¹³. La discusión de la junta médica intraoperatoria entre cirugía y ortopedia evaluó la situación y se describe enTabla 3.

Las puntuaciones menores o iguales a 6 se asocian con la preservación de la extremidad. Un MESS mayor o igual a 6 se asocia con una mayor tasa de amputación

El pronóstico de una extremidad después de una lesión neurológica proximal ha mejorado con el desarrollo de técnicas microquirúrgicas. Estudios recientes apoyan el manejo conservador incluso en casos de avulsión radical del plexo braquial, con una tasa de amputación temprana cercana al 21%^{2,3}. Estas lesiones tienen respuestas y opciones de tratamiento impredecibles, incluida la amputación², que debe individualizarse según el tipo de lesión. Las lesiones posganglionares se asocian a una mayor capacidad regenerativa en comparación con las lesiones preganglionares, que tienen un mal pronóstico^{1,3,10,14}. El compromiso del plexo braquial en

Tabla 1. Consideraciones del abordaje diagnóstico y terapéutico de la disociación escapulo-torácica y el trauma cerrado de la arteria vertebral concomitante

	A favor	En contra
Cirugía Inmediata	Control del sangrado	Incertidumbre de la gravedad de las lesiones a su ingreso
	Revascularización pronta de la extremidad isquémica	Posibilidad de exanguinación y muerte intraoperatoria, tras abordaje vascular no pertinente
	Aumento teórico de la probabilidad de sobrevida	
Evaluación radiológica preoperatoria	Disponibilidad del recurso institucional	Pérdida de tiempo en paciente inestable
	Caracterización anatómica imagenológica de la lesión y necesidad de toracotomía inicial	Indicaciones de cirugía establecidas según protocolos de manejo del trauma.
	Establecer opción de manejo endovascular	Estudios imagenológicos complementarios hacen parte de la evaluación secundaria del paciente politraumatizado
	Inicial (oclusión con balón)	

una disociación escapulo-torácica influye negativamente en el pronóstico de la extremidad¹. Sin embargo, la respuesta efectiva parcial tras la cirugía reconstructiva y su rehabilitación, determinada en este caso clínico y según la evolución del paciente presentada hasta el momento, justifica la consideración de un nivel de amputación más distal en el brazo del paciente.

De igual manera, el impacto psicológico derivado del proceso de aceptación y posible “duelo programado” tras el agotamiento de las opciones terapéuticas, sugiere una mejor rehabilitación de un miembro amputado¹⁵.

Traumatismo cerrado en la arteria vertebral

El traumatismo cerebrovascular cerrado incluye traumatismos de la arteria carótida interna y de la arteria vertebral, ambas entidades de difícil diagnóstico en un paciente politraumatizado y consideradas determinantes de la mortalidad tardía^{5,16}. La técnica de angiografía en pacientes con alto riesgo de traumatismo cerebrovascular cerrado (hematoma cervical, déficit neurológico, mecanismo traumático de alta energía, subluxaciones o fracturas de las vértebras cervicales) encontró una incidencia del 34% de traumatismo de arteria vertebral cerrada¹⁶. Por tanto, Existe una posible subnotificación de casos debido al

Tabla 2. Modificada de la escala Mangled Extremity Severity (MESS)¹¹.

Escala de la extremidad severamente lesionada (Mangled Extremity Severity)	Puntuación
Baja energía (herida de arma blanca, fractura simple, herida de bala de baja energía)	1
Energía media (fracturas abiertas o múltiples, dislocación)	2
Alta energía (colisión de vehículos de motor de alta velocidad o herida de bala de rifle, lesión por aplastamiento)	3
Energía muy alta (lo anterior más gran contaminación, avulsión de tejidos blandos)	4
Very high energy (the above plus large contamination, soft tissue avulsion)	4
Isquemia de extremidades*	
Pulso reducido o ausente, pero perfusión normal	1
Sin pulso parestesia, llenado capilar disminuido	2
Frío, paralizado, insensato, entumecido	3
Shock	
Presión arterial sistólica > 90 mmHg constante	0
Presión arterial sistólica transitoria <90 mmHg	1
Presión arterial sistólica persistente <90 mmHg	2
Edad (años)	
Mayores de 30	0
Entre 30-50	1
Mayores de 50	2

* Puntaje duplicado para tiempo de isquemia > 6 horas

Las puntuaciones menores o iguales a 6 se asocian a preservación de la extremidad. Un MESS mayor o igual a 6 se asocia a mayor tasa de amputación.

Tabla 3. Consideraciones de la amputación de miembro superior izquierdo como abordaje inicial en la disociación escapulo-torácica

	A favor	En contra
Amputación inmediata	-Control del sangrado en paciente en shock y lesiones complejas	-Capacidades técnicas de los profesionales involucrados
	-Posibilidad de Síndrome de reperfusión	-Apoyo terapéutico institucional de alto nivel
	-Puntaje MESS elevado indicando mal pronóstico de la extremidad	-Posibilidad de recuperación parcial de lesión neurológica, con disminución del nivel de una amputación futura
	-Cirugía de alta complejidad en paciente crítico	-Impacto psicológico para el paciente

Tabla 4. Clasificación del trauma cerrado cerebrovascular (trauma cerrado de la arteria vertebral y trauma cerrado de arteria carótida interna). Modificado de 11.

Grado de la lesión	Características	Tasa de evento cerebro-vascular (%)	Tasa de mortalidad (%)
Grado I	Compromiso de la luz <25%	3	11
Grado II	Compromiso de la luz >25%	11	11
	Trombo intraluminal		
Grado III	Desgarro intima		
	Pseudoaneurisma	33	11
Grado IV	Oclusión arterial	44	22
Grado V	Sección con extravasación	100	100

bajo índice de sospecha de tales lesiones y la atención de lesiones múltiples en un paciente politraumatizado⁴. La importancia de la detección precoz junto con el manejo precoz tiene un impacto en el pronóstico^{1,4,16,17}. Por ello, en 2017 el ATLS (Advanced Trauma Life Support) incorporó estrategias de diagnóstico para el reconocimiento de dichos traumas en potenciales candidatos¹⁶. Las características operativas diagnósticas de la angiografía por TC (sensibilidad 97,7%, especificidad 100%, valor predictivo positivo 100% y valor predictivo negativo 99,3%), aunque comparables a la angiografía por RM, la convierten en el estudio de elección por su mayor disponibilidad¹⁶.

Una clasificación sugerida por patrones angiográficos, de trauma cerebrovascular como (trauma a la arteria carótida interna y la arteria vertebral) considera su pronóstico neurológico y la supervivencia,^{16,17} se presenta en Cuadro 4. En el presente caso, correspondía a un grado IV / V, se inició anticoagulación terapéutica en el postoperatorio inmediato tras evaluar el riesgo / beneficio en una cirugía vascular compleja con fasciotomías. El estado de la técnica en el tratamiento del traumatismo cerrado de la arteria vertebral indica el uso de esta terapia en lesiones de grado I-IV, para lograr el control de la trombosis distal y la prevención de la embolia tardía, considerando el manejo endovascular, caso por caso. base.

El traumatismo contuso de la arteria vertebral genera una interacción aditiva con respecto a la disociación escapulo-torácica y el pronóstico del paciente¹⁸, lo que contribuye a un mayor efecto deletéreo sobre la presentación orgánica, uso de recursos, terapias concomitantes y limita las posibilidades de éxito. Su presencia no afectó la recuperación cerebral y neurológica final del paciente, lo que posiblemente se atribuya a una compensación de la circulación del círculo de Willis.

Es pertinente señalar que durante el transcurso de la atención del paciente se estableció una comunicación permanente con el paciente y su familia, quienes expresaron un sentimiento de gratitud y una actitud de colaboración con el personal médico y paramédico involucrado en el caso. Asimismo, ilustró la necesidad de continuar con la rehabilitación funcional del miembro y sobre la posibilidad de una amputación tardía.

Conclusión

El caso presentado muestra un contexto de alta incertidumbre y baja probabilidad de consenso, donde la toma de decisiones debe realizarse a un nivel diferente al contemplado en la práctica clínica diaria. Los consejos médicos de diversas especialidades son herramientas útiles, en estos escenarios complejos, generan acciones de corresponsabilidad, suman experiencias y conocimientos en pos de un objetivo final común e implementan el trabajo en equipo como factor determinante en el resultado.

La generación de cooperación multidisciplinar en diversas fases del tratamiento del paciente contribuyó al éxito del caso y refuerza la idea de su ejecución permanente en beneficio de los pacientes, instituciones y profesionales de la salud.

Consentimiento

Se obtuvo el consentimiento informado por escrito del paciente para la publicación de este caso clínico y las imágenes adjuntas.

Referencias

1. Choo A, Schottel P, Burgess A, Scapulothoracic dissociation. *J Am Academy Orthopaedic Surg.* 2017; 25(5): 339-347. Doi: 10.5435/JAAOS-D-15-00509
2. Flanagan B, Leslie M. Scapulothoracic dissociation. *Orthopedic Clin North Am.* 2013; 44(1): 1-7. Doi: 10.1016/j.ocl.2012.09.002
3. Zelle B, Pape H, Gerich T, Garapati R, Ceylan B, Krettek C. Functional outcome following scapulothoracic dissociation. *J Bone Joint Surg-Am.* 2004; 86(1):2-8. Doi: 10.2106/00004623-200401000-00002
4. Alterman D, Heidel R, Daley B, Grandas O, Stevens S, Goldman M et al. Contemporary outcomes of vertebral artery injury. *J Vasc Surg.* 2013;57(3):741-746. Doi: 10.1016/j.jvs.2012.09.006
5. Greenhalgh T, Plsek PE. Complexity science: the challenge of complexity in health care. *BMJ.* 2001; 323: 625-628. Doi:10.1136/bmj.323.7313.625
6. Spill GR, Vente T, Frader J, Smith S, Giacino J, Zafonte R, Coppard B, et al. Futility in Rehabilitation. *PM R.* 2019; 11: 420-428. Doi:10.1002/pmrj.12152
7. Gagnier JJ, Kienle G, Altman DG, Moher D, Sox H, Riley D. The CARE guidelines: consensus-based clinical case reporting guideline development. *Glob Adv Health Med.* 2013; 2(5): 38-43.
8. Waller C, Cogbill T, Kallies K, Ramirez L, Cardenas J, Todd S, et al. Contemporary management of subclavian and axillary artery injuries -A Western Trauma Association multicenter review. *J Trauma Acute Care Surg.* 2017; 83(6): 1023-1031. Doi:10.1097/TA.0000000000001645
9. Akyuz M, Gokalp O, Ozcem B, Ozcan S, Besir Y, Gurbuz A. Surgical management of axillosubclavian vascular injuries. *Pak J Med Sci.* 2015; 31(3): 552-555. Doi:10.12669/pjms.313.7316
10. Tadayon N, Yavari N, Zarrintan S, Hosseini SM, Kalantar-Motamedi S. Management of traumatic subclavian artery injuries in a high-volume vascular surgery center in Iran. *J Cardiovascular Thoracic Res.* 2020; 12(2): 145-149. Doi: 10.34172/jcvtr.2020.24
11. Schirò G, Sessa S, Piccioli A, Maccauro G. Primary amputation vs limb salvage in mangled extremity: a systematic review of the current scoring system. *BMC Musculoskeletal Disorders.* 2015; 16(1): 372 . DOI:10.1186/s12891-015-0832-7

12. Javali RH, Krishnamoorthy, Patil A, Srinivasarangan M, Suraj, Sriharsha. Comparison of injury severity score, new injury severity score, revised trauma score and trauma and injury severity score for mortality prediction in elderly trauma patients. *Indian J Critical Care Med.* 2019; 23(2): 73-77. Doi: 10.5005/jp-journals-10071-23120
13. Johansen K, Daines M, Howey T, Helfet D, Hansen ST Jr. Objective criteria accurately predict amputation following lower extremity trauma. *J Trauma.* 1990;30(5):568-573. doi:10.1097/00005373-199005000-00007
14. Masmejean E, Asfazadourian H, Alnot J. Brachial plexus injuries in scapulothoracic dissociation. *J Hand Surg.* 2000;25(4):336-340. DOI:10.1054/jhsb.2000.0393
15. Siqueira M, Martins R, Heise C, Foroni L. Elective amputation of the upper limb is an option in the treatment of traumatic injuries of the brachial plexus? *Arquivos de Neuro-Psiquiatria.* 2017;75(9):667-670. DOI: 10.1590/0004-282x20170096
16. Shafafy R, Suresh S, Afolayan J, Vaccaro A, Panchmatia J. Blunt vertebral vascular injury in trauma patients: ATLS(r) recommendations and review of current evidence. *J Spine Surg.* 2017;3(2):217-225. DOI: 10.21037/jss.2017.05.10
17. Biffl W, Moore E, Ryu R, Offner P, Novak Z, Coldwell D et al. The Unrecognized epidemic of blunt carotid arterial injuries. *Ann Surg.* 1998;228(4):462-470. DOI: 10.1097/00000658-199810000-00003
18. de Irala J, Martínez-González M, Guillén GF. ¿Qué es una variable modificadora del efecto?. *Medicina Clínica.* 2001;117(8):297-302. DOI:10.1016/S0025-7753(01)72092-1