

Trauma pélvico e inestabilidad hemodinámica: Un algoritmo quirúrgico de control de daños que se adapta con su realidad

Hemodynamically unstable pelvic fracture: A damage control surgical algorithm that fits your reality

David Mejía^{1,2}  Michael W. Parra³  Carlos A. Ordoñez^{4,5,6}  Natalia Padilla⁷ 
Yaset Caicedo⁷  Salin Pereira Warr⁵  Paula Andrea Jurado-Muñoz²  Mauricio Torres⁹  Alfredo Martínez⁹  José Julián Serna^{4,5,6,10}  Fernando Rodríguez-Holguín⁴ 
 Alexander Salcedo^{4,5,6,10}  Alberto García^{4,5,6}  Mauricio Millán^{6,11}  Luis Fernando Pino^{5,10}  Adolfo González Hadad^{5,10,12}  Mario Alain Herrera^{5,10}  Ernest E. Moore¹³ 
ordonezcarlosa@gmail.com, carlos.ordonez@fvl.org.co



ACCESO ABIERTO

Citación: Mejía D, Parra MW, Ordoñez CA, Padilla N, Caicedo Y, Pereira A, Serna JJ, Rodríguez HF, Salcedo A, García A, Millán M, Pino LF, González HA, Herrera MA, Moore EE. Trauma pélvico e inestabilidad hemodinámica: Un algoritmo quirúrgico de control de daños que se adapta con su realidad. *Colomb Med (Cali)*. 2020; 51(4):e-2014510 <http://doi.org/10.25100/cm.v51i4.4510>

Recibido : 20 Jun 2020
Revisado : 16 Oct 2020
Aceptado : 23 Dic 2020
Publicado : 30 Dic 2020

Palabras clave:

Fractura pélvica, hemodinámicamente inestable, control de daños, REBOA, algoritmo, Centro hospitalario con recursos limitados.

Keywords:

Hemodynamically unstable, damage control, pelvic fracture, REBOA, algorithm, limited resource center

Copyright: © 2020 Universidad del Valle.



1 Hospital Pablo Tobon Uribe, Department of Surgery, Medellín, Colombia. **2** Universidad de Antioquia, Department of Surgery, Medellín, Colombia. **3** Broward General Level I Trauma Center, Department of Trauma Critical Care, Fort Lauderdale, FL, USA. **4** Fundación Valle del Lili, Department of Surgery, Division of Trauma and Acute Care Surgery, Cali, Colombia. **5** Universidad del Valle, Facultad de Salud, Escuela de Medicina, Division of Trauma and Acute Care Surgery, Department of Surgery. Cali, Colombia. **6** Universidad Icesi, Cali, Colombia. **7** Fundación Valle del Lili, Centro de Investigaciones Clínicas (CIC), Cali, Colombia. **8** Hospital Pablo Tobón Uribe, Grupo de Soporte Nutricional y Pared Abdominal, Medellín, Colombia. **9** Fundación Valle del Lili, Department of Orthopedic Surgery, Cali, Colombia. **10** Hospital Universitario del Valle, Department of Surgery, Division of Trauma and Acute Care Surgery, Cali, Colombia. **11** Fundación Valle del Lili, Department of Surgery, Division of Transplant Surgery, Cali, Colombia. **12** Centro Médico Imbanaco, Cali, Colombia. **13** University of Colorado, Denver Health Medical Center, Department of Surgery, Denver, CO USA.

Resumen

Las fracturas de pelvis ocurren en más del 25% de los pacientes con trauma severo y su mortalidad es alta, a pesar de los avances en la resucitación hemodinámica y las técnicas quirúrgicas. Esta mortalidad se explica por la hemorragia inherente y las lesiones extra pélvicas asociadas, las fracturas o las disrupciones ligamentarias de la pelvis aumentan el volumen del espacio pélvico, y conlleva a que la hemorragia pélvica se acumule en el espacio retroperitoneal. En poco tiempo, esto conduce a la inestabilidad hemodinámica y el rombo de la muerte. La hemorragia pélvica es un 80% venosa proveniente de los plexos pre-sacro / pre-peritoneal. El restante 20% es arterial por sangrado de las ramas de la arteria iliaca interna. Esta realidad podría ser cambiada a través de un manejo secuencial enfocado según la disposición de recursos del centro de atención y de un trabajo colaborativo entre ortopedistas, cirujanos de trauma e intensivistas. Este artículo propone dos algoritmos de manejo que están enfocados según la disponibilidad de un equipo calificado e infraestructura existente: uno para un centro de trauma totalmente equipado, y el otro para un centro con recursos limitados.

Conflicto de intereses: Ninguno

Agradecimientos:

Por las ilustraciones y el diseño de la portada al Dibujante Anatómico Fabian R. Cabrera P. Docente del Dpto de Diseño de la Facultad de Artes Integradas de la Universidad del Valle

Autor de correspondencia:

Carlos A. Ordóñez, MD, FACS. Division of Trauma and Acute Care Surgery, Department of Surgery, Fundación Valle del Lili. Cali, Colombia; Division of Trauma and Acute Care Surgery, Department of Surgery, Universidad del Valle, Cali, Colombia; Universidad Icesi, Cali, Colombia. Email: ordonezcarlosa@gmail.com, carlos.ordonez@fvl.org.co

Abstract

Pelvic fractures occur in up to 25% of all severely injured trauma patients and its mortality is markedly high despite advances in resuscitation and modernization of surgical techniques due to its inherent blood loss and associated extra-pelvic injuries. Pelvic ring volume increases significantly from fractures and/or ligament disruptions which precludes its inherent ability to self-tamponade resulting in accumulation of hemorrhage in the retroperitoneal space which inevitably leads to hemodynamic instability and the lethal diamond. Pelvic hemorrhage is mainly venous (80%) from the pre-sacral/pre-peritoneal plexus and the remaining 20% is of arterial origin (branches of the internal iliac artery). This reality can be altered via a sequential management approach that is tailored to the specific reality of the treating facility which involves a collaborative effort between orthopedic, trauma and intensive care surgeons. We propose two different management algorithms that specifically address the availability of qualified staff and existing infrastructure: one for the fully equipped trauma center and another for the very common limited resource center.

Contribución del estudio

1) Por que se hizo este estudio?

El trauma pélvico genera una hemorragia de origen venoso que se asocia con una alta mortalidad. Esta realidad puede ser cambiada a través de un manejo secuencial que esta adaptado a la realidad específica de cada centro de acuerdo con los recursos y a un trabajo colaborativo.

2) Cuales fueron los resultados más relevantes

Se proponen dos algoritmos de manejo diferentes que se ajustan específicamente a la disponibilidad de un equipo calificado y a la infraestructura para la atención: uno para un equipo de trauma totalmente equipado y otro para un centro con recursos limitados.

3) Que significan los hallazgos?

El manejo optimo del trauma pélvico en el paciente hemodinámicamente inestable es controversial y su mortalidad puede superar el 50%. Se propone que esta realidad puede ser cambiada a través de un abordaje secuencial y organizado adaptado a la realidad del centro de atención.

Introducción

Aproximadamente el 25% de los pacientes politraumatizados presentan fracturas de pelvis que aumenta la mortalidad debido a la dificultad en lograr un rápido y efectivo control del sangrado y a la alta asociación con lesiones extrapélvicas; a pesar de los avances en la resucitación y las nuevas técnicas quirúrgicas¹⁻⁴. La hemorragia pélvica, la inestabilidad hemodinámica y el posterior desarrollo del rombo de la muerte son secundarios a la reducción del efecto intrínseco de auto-taponamiento de la pelvis ocasionado por los trazos de fractura y la disrupción ligamentaria. El sangrado pélvico es de origen venoso en un 80% procedente de los plexos presacro y prevesical y el otro 20% de los casos es de las ramas de la arteria ilíaca interna^{5,6}. Por esta razón, es fundamental realizar un abordaje secuencial y organizado que esté acorde a la realidad de cada centro hospitalario, con integración de un trabajo organizado y sincrónico entre los servicios de cirugía general, trauma y emergencias, con el de ortopedia y la Unidad de Cuidado Intensivo. El objetivo de este artículo es proponer dos algoritmos de manejo que se adapten a las diferentes realidades de los centros hospitalarios alrededor del mundo dependiendo de su disponibilidad de recursos e infraestructura.

Estos algoritmos son un consenso que sintetiza la experiencia lograda durante los últimos 30 años en el manejo del trauma, cirugía general y cuidado crítico del grupo de cirugía de Trauma y Emergencias (CTE) de Cali, Colombia conformado por expertos de Hospital Universitario Fundación Valle del Lili y el Hospital Universitario del Valle “Evaristo García”, con la Universidad del Valle y la Universidad Icesi, en colaboración con la Asociación Colombiana de Cirugía y la Sociedad Panamericana de Trauma, y la asesoría de especialistas nacionales e internacionales de EE.UU..

Epidemiología

Más del 90% de las fracturas de pelvis son secundarias a mecanismos de trauma de baja energía; sin embargo, del 5 al 10% de los casos se presentan por trauma de alta energía y se asocian a lesiones complejas con compromiso hemodinámico^{7,8}. El adecuado manejo de estos últimos, pacientes con trauma pélvico e inestabilidad hemodinámica, continúa siendo controversial con una mortalidad alrededor del 50%, con desafíos respecto al manejo sincrónico entre los equipos⁹. Además, como se mencionó anteriormente, se asocia a otras lesiones extrapélvicas, como: torácicas (21%), intracraneales (17%), abdominales (8%) y esqueléticas (7%)⁴⁻⁷. Un estudio observacional realizado en el Hospital Universitari Parc Taulí de Sabadell, España que incluyó 1088 pacientes politraumatizados documentó que 157 presentaron fractura de pelvis secundaria a un trauma cerrado; de los cuales, 63 estaban hemodinámicamente inestables y 97% tenían lesiones asociadas. El índice de severidad del trauma (*Injury Severity Score* - ISS) fue de 15 y la mortalidad global del 18.5%¹⁰. Otro estudio descriptivo retrospectivo realizado en el Hospital Universitario San Vicente Fundación de Medellín encontró que, de 357 pacientes con trauma ortopédico de alta energía, 3% presentaron fractura de pelvis principalmente secundaria a accidentes de tránsito. La mortalidad general fue estadísticamente baja pero las secuelas y la discapacidad funcional repercutieron en el ausentismo laboral y la productividad¹¹. Un estudio similar de Cali con un total de 220 pacientes y 351 fracturas describió que 315 eran de huesos largos, 20 de pelvis y 16 de cuerpos vertebrales, además 202 (93%) de los pacientes tenían lesiones abdominales asociadas, 198 (90%) torácicas y 184 (84%) intracraneales. Igualmente, se evidenció que la causa de trauma más común fueron los accidentes de tránsito con el 71% (155), pero además se encontró que el 14% fue por heridas de proyectiles de arma de fuego, 7% por minas antipersonas y 6% por caídas¹².

Abordaje inicial, diagnóstico y manejo quirúrgico

Centro de trauma completamente equipado

En el abordaje inicial del paciente se debe realizar una estabilización rápida y efectiva de acuerdo a las guías del manual de soporte vital avanzado en trauma (*Advanced Trauma Life Support* - ATLS) implementando la estrategia ABCDE¹³. La resucitación en control de daños (RCD) debe iniciarse seguida por la toma de las radiografías de tórax y pelvis y la ecografía focalizada en trauma (*Focused Assessment Sonography in Trauma* - FAST)^{1,13-15}. La clasificación más recomendada y frecuentemente usada para las fracturas del anillo pélvico es la de Young-Burgees que incluye el tipo de fuerza, la severidad, la dirección y la estabilidad mecánica (Figura 1)¹⁶. La elección entre la exploración quirúrgica inmediata o la realización de imágenes diagnósticas de extensión dependerá del estado hemodinámico del paciente. Si el paciente está hemodinámicamente inestable (presión arterial sistólica (PAS) sostenida (< 90 mmHg) y/o presenta lesiones quirúrgicas intra-abdominales asociadas se debe trasladar inmediatamente al quirófano.

Basados en nuestra experiencia proponemos un nuevo algoritmo de manejo para pacientes con trauma pélvico e inestabilidad hemodinámica en un centro de trauma completamente equipado (Figura 2):

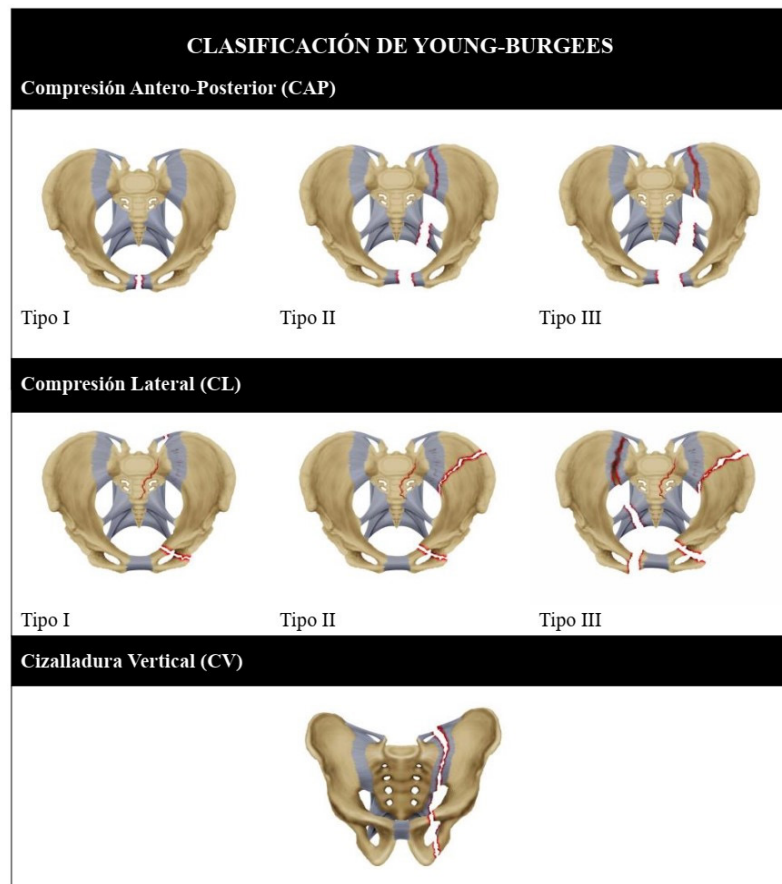


Figura 1. Clasificación de Young-Burgees para la sistematización de las lesiones del anillo pélvico 16. Compresión anteroposterior: I: Separación <2.5cm de la sínfisis del pubis o anterior de la articulación sacroilíaca. II: Separación > 2.5 cm de la sínfisis del pubis. Disrupción anterior de los ligamentos sacroilíacos, sacrotuberoso o sacroespinosos. Ligamentos sacroilíacos posteriores intactos. III: Disrupción completa de la sínfisis del pubis, con desplazamiento vertical, anterior o posterior, generalmente a través de la articulación sacroilíaca. Compresión Lateral: I: Compresión sacra en el lado del impacto. II: Fracturas en semiluna del ala ilíaca en el lado del impacto. III: Lesión de compresión lateral I o II junto a fractura en libro abierto contralateral. Cizalladura Vertical: Diástasis de la sínfisis del pubis, con desplazamiento vertical, anterior o posterior.

- PASO 1: Los esfuerzos se deben dirigir a la identificación de todas las lesiones que potencialmente comprometen la vida siguiendo el abordaje ABCDE del ATLS (radiografías de tórax/pelvis y FAST) ^{1,13-15}. Se deben colocar una línea arterial y una venosa para acceso y monitoreo de la presión arterial, iniciando una agresiva reanimación de control de daños mediante la activación del protocolo institucional de transfusión masiva. Posteriormente, se categoriza la fractura pélvica del paciente según la clasificación de la sociedad mundial de cirugía de emergencias (*World Society of Emergency Surgery - WSES*) (Tabla 1), la cual incluye el tipo de lesión (acorde a Young-Burgess), el mecanismo y el estado hemodinámico ^{1,16}.
- PASO 2: Los pacientes con inestabilidad hemodinámica relacionada a su fractura pélvica requieren una estabilización mecánica no invasiva en el servicio de urgencias. Esta estabilización puede realizarse con un cinturón, faja (sábana) pélvica o un dispositivo comercial que ejerza una fuerza de compresión sobre el anillo pélvico, disminuyendo el movimiento de los fragmentos óseos y permitiendo una reducción del volumen pélvico ^{1,15}. Si la fractura presenta desplazamiento vertical, se debe realizar además una tracción longitudinal de las extremidades ¹³.

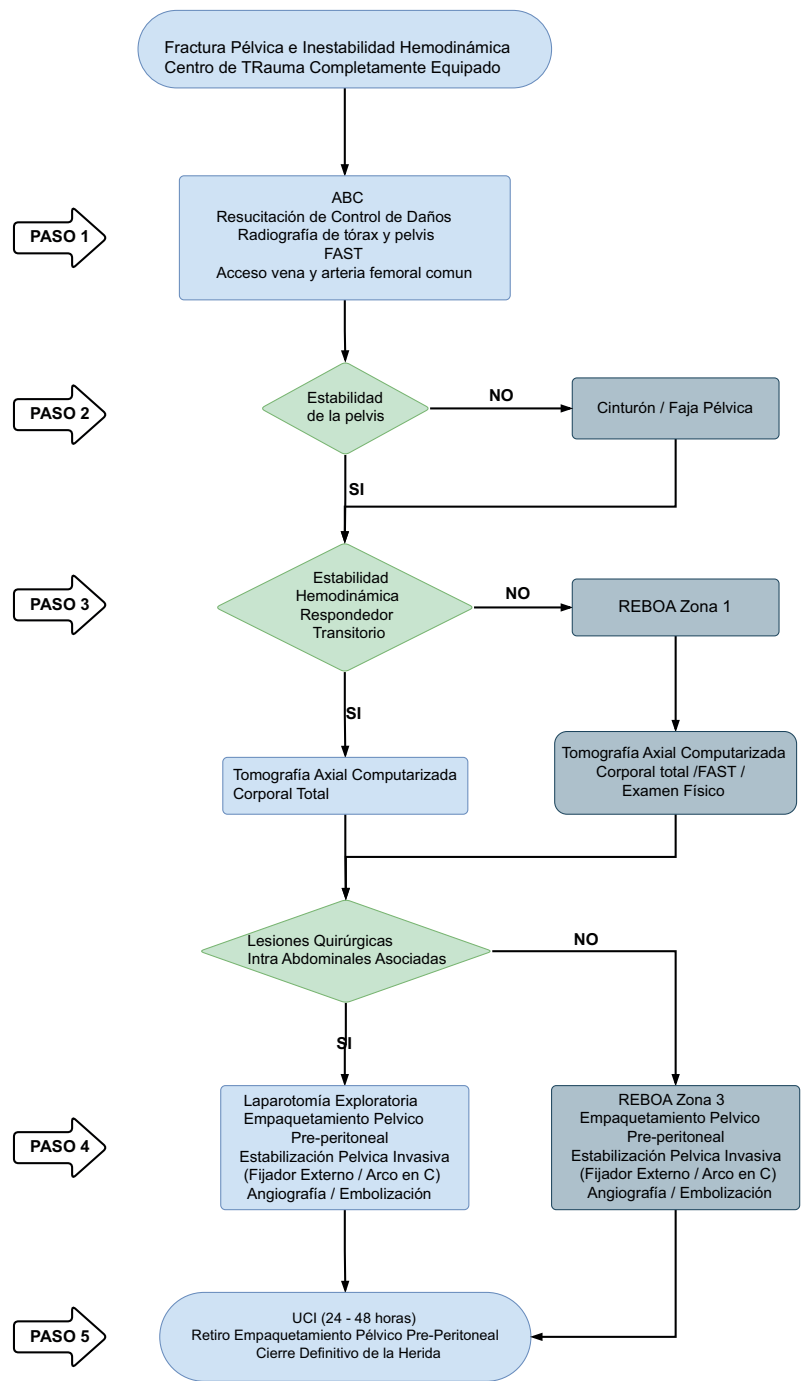


Figura 2 Algoritmo de manejo quirúrgico trauma pélvico e inestabilidad hemodinámica en centro de trauma completamente equipado.

- PASO 3: Si el paciente se encuentra hemodinámicamente estable o responde transitoriamente, se debe realizar una tomografía axial computarizada corporal total (TAC-CT) con el fin de determinar la extensión de la fractura pélvica y la presencia de lesiones asociadas¹⁷. Pero si el paciente persiste hemodinámicamente inestable, la línea arterial debe ser reemplazada sobre la guía por un introductor para la colocación de un balón de reanimación endovascular de la aorta (*Resuscitative Balloon Occlusion of the Aorta* - REBOA) en zona 1. El REBOA puede ser colocado en sala de urgencias, o en salas de cirugía, de manera simultánea con los demás procedimientos.

Table 1. World Journal of Emergency Surgery (WSES) Pelvic Injury Classification ¹⁹

| | WSES Grade | Young-Burgees Classification | Hemodynamic | Mechanic |
|----------|------------|------------------------------|-------------|----------|
| Minor | I | APC I - LC I | Stable | Stable |
| Moderate | II | APC II/III - LC II/III | Stable | Unstable |
| | III | VS - Combined Mechanism | Stable | Unstable |
| Severe | IV | Any | Unstable | Any |

- PASO 4: Si se sospecha o se confirma la asociación con lesiones quirúrgicas intra-abdominales por medio del tomografía corporal total, FAST y/o examen físico, el paciente debe ser inmediatamente trasladado al quirófano para una laparotomía exploratoria, un empaquetamiento pélvico pre-peritoneal (PPP) (Figura 3A/3B) y si el paciente presenta fractura pélvica inestable evaluar por el equipo de ortopedia si es candidato a una estabilización pélvica invasiva (fijador externo/arco en C) o continuar con el efecto compresivo externo de la cincha pélvica. Luego se debe realizar una angiografía pélvica con posibilidad de embolización si se evidencia un sangrado arterial activo ¹⁸.

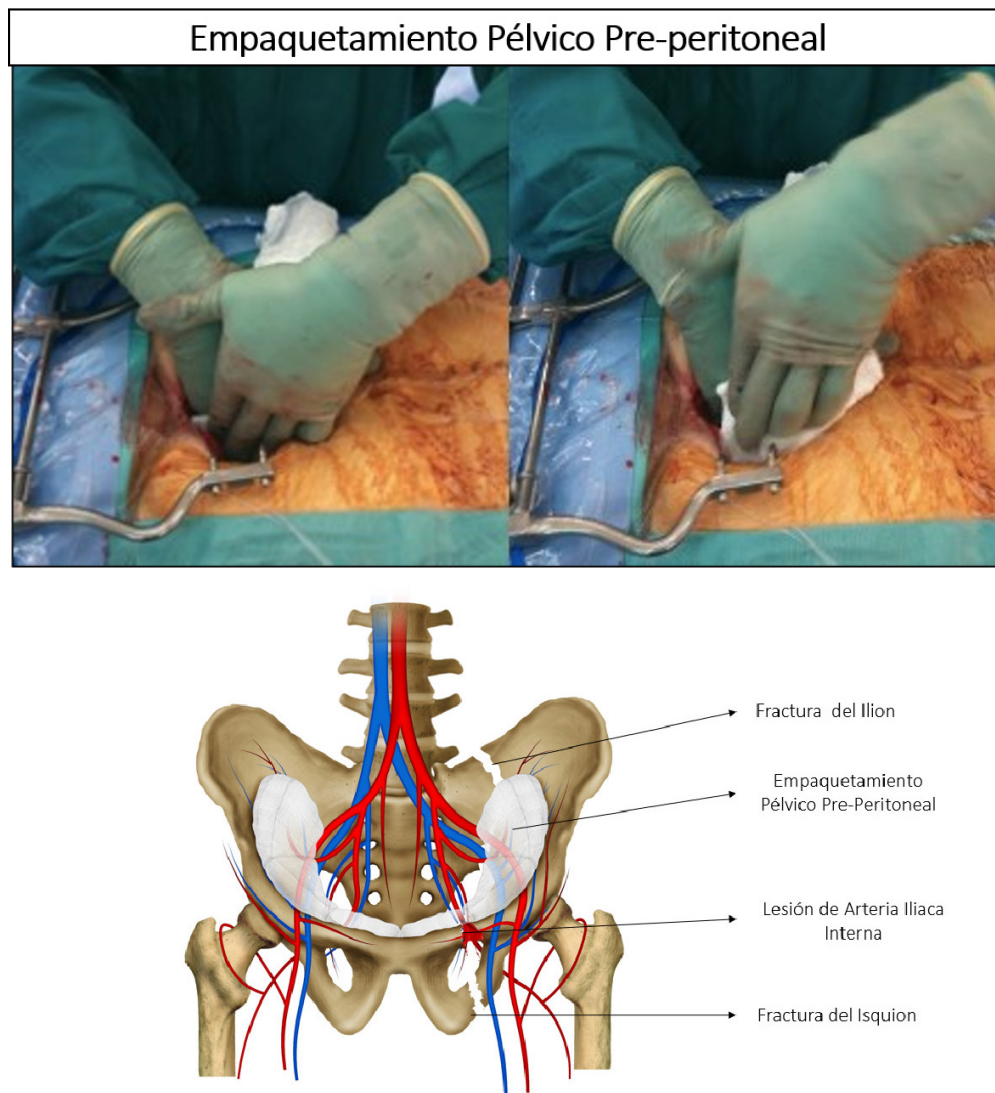


Figura 3. Empaquetamiento pélvico pre-peritoneal.
Empaquetamiento pélvico pre-peritoneal.

A: Abordaje quirúrgico a través de una incisión infraumbilical mediana. B: Empaquetamiento pélvico a través de la incisión infraumbilical mediana C: Esquema del empaquetamiento que está controlando el sangrado proveniente de la lesión de la Arteria Iliaca Interna en el contexto de una fractura del Ilión e Isquion.

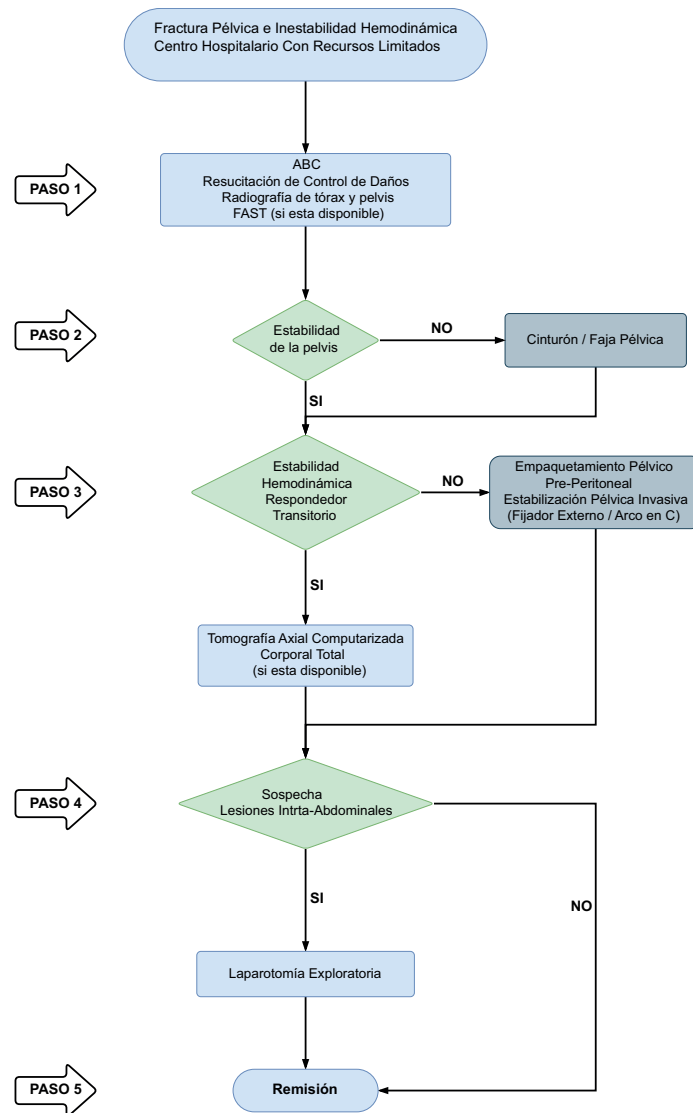


Figura 4. Algoritmo de manejo quirúrgico trauma pélvico e inestabilidad hemodinámica en centro hospitalario con recursos limitados

- Si no se sospecha ni se confirman lesiones quirúrgicas intra-abdominales, se debe reposicionar el REBOA en zona 3, estabilización pélvica invasiva (fijador externo/arco en C) o continuar con el efecto compresivo externo de la cincha pélvica. y se realiza empaquetamiento PPP seguido igualmente por una angiografía pélvica con posibilidad de embolización si se evidencia un sangrado arterial activo ¹⁹.
- PASO 5: Posterior a la angiografía pélvica se debe trasladar al paciente a la unidad de cuidados intensivos para la corrección del rombo de la muerte. Una vez lograda una adecuada resucitación, el paciente debe ser llevado nuevamente al quirófano para retirar el empaquetamiento pélvico pre-peritoneal y realizar el cierre definitivo de la herida. Sin embargo, si el sangrado pélvico persiste, se debe realizar nuevamente empaquetamiento pélvico pre-peritoneal y repetir la angiografía pélvica considerando una posible embolización ¹⁹.

Centro hospitalario con recursos limitados

En el abordaje inicial del paciente en el centro hospitalario con recursos limitados se debe realizar una estabilización rápida y efectiva de acuerdo al ATLS implementando la estrategia ABCDE, similar al manejo en el centro de trauma completamente equipado. La reanimación

de control de daños debe iniciarse seguida por la toma de las radiografías de tórax y pelvis y FAST si está disponible ^{1,13-15}. Igualmente, se debe categorizar la fractura del anillo pélvico mediante la clasificación de Young-Burgees (Figura 1) ¹⁶.

A continuación, proponemos un nuevo algoritmo de manejo para pacientes con trauma pélvico e inestabilidad hemodinámica en un centro hospitalario con recursos limitados (Figura 4):

- PASO 1: Los esfuerzos se deben dirigir a la identificación de todas las lesiones que potencialmente comprometen la vida siguiendo el abordaje ABCDE del ATLS (radiografías tórax/pelvis y FAST si está disponible). Una reanimación de control de daños debe iniciarse y se categoriza la fractura pélvica del paciente según la clasificación WSES (Tabla 1) 1.
- PASO 2: Los pacientes con inestabilidad hemodinámica relacionada a su fractura pélvica requieren una estabilización mecánica no invasiva en el servicio de urgencias. Esta estabilización puede realizarse con un cinturón, faja (sábana) pélvica o un dispositivo comercial que ejerza una fuerza de compresión sobre el anillo pélvico, disminuyendo el movimiento de los fragmentos óseos y permitiendo una reducción del volumen pélvico ^{1,15}. Si la fractura presenta desplazamiento vertical, se debe realizar además una tracción longitudinal de las extremidades ¹³.
- PASO 3: Si el paciente se encuentra hemodinámicamente estable o responde transitoriamente, se debe realizar una tomografía corporal total, siempre y cuando el centro hospitalario tenga disponibilidad de este recurso, con el fin de determinar la extensión de la fractura pélvica y la presencia de lesiones asociadas ¹⁷. Pero si no se cuenta con este recurso y el paciente persiste hemodinámicamente inestable debe ser trasladado al quirófano para un empaquetamiento pélvico pre-peritoneal infraumbilical y evaluar si es candidato o no una estabilización pélvica invasiva con colocación de un fijador externo o un arco en C según las características de la fractura, o continuar con la estabilización externa mediante una cincha pélvica y definir remitir ²⁰.
- PASO 4: Si se sospecha o se confirma la asociación con lesiones quirúrgicas intra-abdominales se debe realizar una laparotomía exploratoria supraumbilical.
- PASO 5: Si el paciente requirió un empaquetamiento pélvico pre-peritoneal, una estabilización pélvica invasiva y/o una laparotomía exploratoria debe ser rápidamente remitido a un centro de mayor complejidad para completar o no el manejo inicial del paciente y definir la estabilización esquelética; igualmente, los pacientes que no requirieron ningún procedimiento quirúrgico de control de daños también deben ser remitidos para un manejo definitivo ¹⁹.

Discusión

Los algoritmos propuestos contienen componentes claves en común como lo son la resucitación de control de daños, la estabilización pélvica, fijación externa para el manejo de fracturas en libro abierto o no invasiva para el resto de las lesiones, el empaquetamiento pélvico pre-peritoneal y la laparotomía exploratoria; resaltando la importancia del REBOA y de la angioembolización siempre y cuando estén disponibles.

Resucitación en control de daños

La resucitación en control de daños disminuye la descompensación metabólica de los pacientes politraumatizados desde tres objetivos con la hipotensión permisiva, la resucitación hemostática y la cirugía de control de daños. La hipotensión permisiva tiene como objetivo mantener la presión arterial tan baja como sea posible para evitar la pérdida sanguínea o la movilización de los coágulos, pero lo suficientemente alta para asegurar la perfusión de órganos vitales ²¹. La resucitación hemostática por su lado es la estrategia de restauración volumétrica mediante

una relación de hemocomponentes 1:1:1:1 de glóbulos rojos, plasma fresco, plaquetas y crioprecipitados^{22,23}. Finalmente, con la cirugía de control de daños se busca preservar la reserva fisiológica del paciente con un rápido y efectivo control del sangrado^{24,25}.

Estabilización pélvica

La simple aplicación de un cinturón/faja (o sábana) pélvica ha demostrado reducir hasta en un 60% los requerimientos de hemoderivados en la reanimación temprana del paciente, al mejorar la estabilidad rotacional de la pelvis^{15,20,26,27}. Se ha descrito que el cinturón tiene mayor efectividad en lograr el control del sangrado que la faja (o sábana) pélvica. Sin embargo, si no se encuentra disponible, la faja (o sábana) puede ser una medida económica y de fácil acceso. Todos los dispositivos de fijación pélvica no invasiva deben ser retirados lo más pronto posible para evitar lesiones por presión de tejidos blandos por el efecto compresivo por un periodo de tiempo prolongado.

En el quirófano se debe fijar la pelvis en forma invasiva (fijador externo/arco en C) según el tipo de fractura pélvica por el servicio de ortopedia, empaquetamiento pélvico pre-peritoneal para control de la hemorragia realizada por el cirujano de trauma y angiembolización por el servicio de radiología intervencionista. Una vez el paciente ha sido adecuadamente resucitado y se ha controlado el sangrado, está indicada la reconstrucción definitiva del anillo pélvico según el criterio del servicio de ortopedia. Sin embargo, hay que hacer la salvedad de que los dispositivos de fijación pélvica no invasiva deben ser retirados lo más pronto posible cuando ya se logre un manejo adecuado del continente óseo y estabilización del paciente ya que pueden causar lesiones por presión de tejidos blandos por el efecto compresivo por un periodo de tiempo prolongado.

Empaquetamiento pélvico pre-peritoneal

El empaquetamiento pélvico pre-peritoneal es considerado como la primera línea de manejo para el control del sangrado en pacientes hemodinámicamente inestables con fractura de pelvis complicada^{1,14,15,28}. Esta técnica ha ganado popularidad en los últimos años al demostrarse su seguridad y la reducción en la mortalidad cuando es utilizada con otras estrategias de control de daños^{29,30}. La ventaja de esta técnica radica en que se realiza con mínimo equipo y el entrenamiento quirúrgico es sencillo. Por esta razón fue incluida como uno de los pilares de manejo en ambos algoritmos propuestos; teniendo en cuenta que dentro de las 24 a 48 horas el paciente debe ser llevado nuevamente al quirófano para su retiro^{18,31-34}. La pared abdominal se puede cerrar mediante sutura de la piel sin cerrar la fascia en el primer tiempo quirúrgico o con un sistema de presión negativa.

Angioembolización

El control del sangrado arterial requiere la implementación de la angiembolización arterial porque no siempre se controla únicamente con el uso de dispositivos de estabilización pélvica no invasiva, por lo que se requiere la implementación de la angiembolización arterial^{19,35}. Las indicaciones para angiembolización arterial según la WSES son^{18,29,32,33}:

- Pacientes con fracturas pélvicas inestables y sangrado arterial pélvico activo con requerimiento de control de la hemorragia.
- Pacientes con persistencia de inestabilidad hemodinámica o con evidencia angiográfica de sangrado arterial activo después de haber excluido de otras fuentes de sangrado extrapélvico.
- Pacientes con sangrado activo y/o requerimiento de transfusión después del empaquetamiento pélvico pre-peritoneal.

Se ha descrito que la necesidad de angioembolización posterior al empaquetamiento pélvico pre-peritoneal varía entre el 13 al 20%^{9,36-38}. Sin embargo, Totterman y colaboradores demostraron que el 80% de los pacientes que se someten a un empaquetamiento PPP tienen hallazgos positivos de lesiones arteriales en la angiografía³⁹. Por esta razón, dentro de los algoritmos de manejo propuestos se destaca su importancia y se insiste que en los centros hospitalarios de escasos recursos se debe remitir rápidamente al paciente después de la reanimación inicial y el empaquetamiento pélvico pre-peritoneal a un centro de mayor complejidad para un manejo definitivo³⁰.

Balón de reanimación endovascular de la aorta (Resuscitative Balloon Occlusion of the Aorta - REBOA)

El REBOA es una técnica adyuvante en la reanimación del paciente que tiene como objetivo redistribuir el flujo sanguíneo hacia los órganos vitales. En pacientes con fractura pélvica y compromiso hemodinámico, se puede considerar la colocación de un REBOA inicialmente con oclusión en zona 1 y posterior reposicionamiento en zona 3 si se descartan otras lesiones quirúrgicas intra-abdominales^{1,40}. El informe de resultados preliminares del registro de trauma del balón de oclusión aórtico publicado en el 2019 demostró que el uso del REBOA combinado con otros procedimientos invasivos aumenta significativamente la supervivencia general de todos los pacientes con trauma pélvico^{30,41,42}, se ha incluido la implementación de esta innovadora herramienta en nuestro algoritmo de manejo en los centros de trauma completamente equipados siendo conscientes que muchos centros hospitalarios de recursos limitados no cuentan con esta tecnología. A pesar de no contar con la disponibilidad de un REBOA, el enfoque secuencial apropiado y el control quirúrgico de la hemorragia puede realizarse en cualquier centro hospitalario con posterior remisión a un centro de mayor complejidad para un manejo definitivo.

Conclusión

El adecuado manejo del trauma de pelvis en pacientes hemodinámicamente inestables continúa siendo controversial con una mortalidad que alcanza aproximadamente el 50% de los casos. Creemos que esta realidad puede modificarse al implementar un enfoque secuencial, organizado y de optimización del tiempo adaptado a la realidad de cada centro hospitalario. Por esta razón, proponemos dos algoritmos de manejo que se adapten a las diferentes realidades de los centros hospitalarios alrededor del mundo dependiendo de su disponibilidad de recursos e infraestructura: uno para un centro de trauma completamente equipado y otro para los más comunes centros hospitalarios con recursos limitados que atienden pacientes politraumatizados.

Referencias

1. Coccolini F, Stahel PF, Montori G, Biffi W, Horer TM, Catena F, et al. Pelvic trauma: WSES classification and guidelines. *World J Emerg Surg.* 2017; 12:1-18. Doi: 10.1186/s13017-017-0117-6.
2. Parry JA, Smith WR, Moore EE, Burch CCC, Mauffrey C. The past, present, and future management of hemodynamic instability in patients with unstable pelvic ring injuries. *Injury.* 2020; S0020-1383(20)30176-5. doi: 10.1016/j.injury.2020.02.101.
3. Lewis RH, Sharpe JP, Berning B, Fabian TC, Croce MA, Magnotti LJ. Impact of a simplified management algorithm on outcome following exsanguinating pelvic fractures: A 10-year experience. *J Trauma Acute Care Surg.* 2019; 86:658-63. Doi: 10.1097/TA.0000000000002162.
4. Hernández L, Bru A. Fracturas Pélvicas: una visión moderna. *Rev Española Cirugía Osteoartic.* 2015; 50: 39-48.
5. Lee HJ, No HK, Choi NJ, Sun HW, Lee JS, Jung YJ, et al. The size of pelvic hematoma can be a predictive factor for angioembolization in hemodynamically unstable pelvic trauma. *Ann Surg Treat Res.* 2020;98:146-52. Doi: 10.4174/astr.2020.98.3.146.

6. Gordon WT, Fleming ME, Johnson AE, Gurney J, Shackelford S, Stockinger ZT. Pelvic fracture care. *Mil Med.* 2018;183:115-7. Doi: 10.1093/milmed/usy111.
7. Manuel L, Núñez G. Trauma pélvico devastante. *Cir Gen.* 2013;35:31-3.
8. Hermans E, Biert J, Edwards MJR. Epidemiology of Pelvic Ring Fractures in a Level 1 Trauma Center in the Netherlands. *Hip Pelvis.* 2017;29:253. Doi: 10.5371/hp.2017.29.4.253.
9. Burlew CC, Moore EE, Stahel PF, Geddes AE, Wagenaar AE, Pieracci FM, et al. Preperitoneal pelvic packing reduces mortality in patients with life-threatening hemorrhage due to unstable pelvic fractures. *J Trauma Acute Care Surg.* 2017;82:233-42. Doi: 10.1016/j.physbeh.2017.03.040.
10. Montmany S, Rebas P, Luna A, Hidalgo JM, Cánovas G, Navarro S. Origen de la hemorragia en pacientes politraumatizados con fractura de pelvis e inestabilidad hemodinámica. *Cir Esp.* 2015;93:450-4. Doi: 10.1016/j.ciresp.2015.01.011.
11. Guerra J, Posada Upegui JC, Giraldo Salazar OL. Morbimortalidad en trauma ortopédico de alta energía: estudio descriptivo retrospectivo. *Rev Fac Nac Salud Pública.* 2018;36:28-36. Doi: 10.17533/udea.rfnsp.v36n2a05.
12. Martínez-Rondanelli A, Uribe JP, Escobar SS, Henao J, Ríos JA, Martínez-Cano JP. Control de daño y estabilización temprana definitiva en el tratamiento del paciente politraumatizado. *Rev Colomb Ortop y Traumatol.* 2018;32:152-60. Doi: 10.1016/j.rccot.2017.11.009.
13. American College of Surgeons. Advanced trauma life support (ATLS). 10th Edition. Chicago: American College of Surgeons; 2018. Doi: 10.1111/j.1365-2044.1993.tb07026.x.
14. Pape H-C, Peitzman AB, Rotondo MF, Giannoudis PV. Damage control management in the polytrauma patient: An Evolving Comprehensive Team Approach. Springer International Publishing; 2018.
15. Moore EE, Feliciano DV, Mattox KL. Trauma. McGraw-Hill Education; 2017.
16. Alton TB, Gee AO. Classifications in brief: Young and Burgess classification of pelvic ring injuries. *Clin Orthop Relat Res.* 2014;472:2338-42. Doi: 10.1007/s11999-014-3693-8.
17. Ordoñez CA, Herrera-Escobar JP, Parra MW, Rodriguez-Ossa PA, Mejia DA, Sanchez AI, et al. Computed tomography in hemodynamically unstable severely injured blunt and penetrating trauma patients. *J. Trauma Acute Care Surg.* 2016; 80: 597-603. Doi: 10.1097/TA.0000000000000975.
18. Burlew CC, Moore EE, Smith WR, Johnson JL, Biffi WL, Barnett CC, et al. Preperitoneal pelvic packing/ external fixation with secondary angioembolization: Optimal care for life-threatening hemorrhage from unstable pelvic fractures. *J Am Coll Surg.* 2011;212:628-35. Doi: 10.1016/j.jamcollsurg.2010.12.020.
19. Papakostidis C, Kanakaris N, Dimitriou R, Giannoudis PV. The role of arterial embolization in controlling pelvic fracture haemorrhage: A systematic review of the literature. *Eur J Radiol.* 2012;81:897-904. Doi: 10.1016/j.ejrad.2011.02.049.
20. Croce MA, Magnotti LJ, Savage SA, Wood GW, Fabian TC. Emergent Pelvic Fixation in Patients with Exsanguinating Pelvic Fractures. *J Am Coll Surg.* 2007;204:935-9. Doi: 10.1016/j.jamcollsurg.2007.01.059.
21. Fraser J, Cowell WM. Clinical study of blood pressure in wound conditions. *Nat Treat Wound Shock Allied Cond.* 1917;70:520-35.
22. Cannon JW, Khan MA, Raja AS, Cohen MJ, Como JJ, Cotton BA, et al. Damage control resuscitation in patients with severe traumatic hemorrhage: A practice management guideline from the Eastern Association for the Surgery of Trauma. *J. Trauma Acute Care Surg.* 2017; 82: 605-17. Doi: 10.1097/TA.0000000000001333.
23. Holcomb JB, Tilley BC, Baraniuk S, Fox EE, Wade CE, Podbielski JM, et al. Transfusion of plasma, platelets, and red blood cells in a 1:1:1 vs a 1:1:2 ratio and mortality in patients with severe trauma: The PROPPR randomized clinical trial. *JAMA.* 2015;313:471-82. Doi: 10.1001/jama.2015.12.
24. Ordoñez CA, Pino LF, Badiel M, Sánchez AI, Loaiza J, Ballestas L, et al. Safety of performing a delayed anastomosis during damage control laparotomy in patients with destructive colon injuries. *J. Trauma.* 2011; 71: 1512-8. Doi: 10.1097/TA.0b013e31823d0691.

25. Egea-Guerrero JJ, Freire-Aragón MD, Serrano-Lázaro A, Quintana-Díaz M. Objetivos y nuevas estrategias de resucitación en el paciente traumatizado grave. *Med Intensiva*. 2014;38:502-12. Doi: 10.1016/j.medin.2014.06.003.
26. Toth L, King KL, McGrath B, Balogh ZJ. Efficacy and safety of emergency non-invasive pelvic ring stabilisation. *Injury*. 2012;43:1330-4. Doi: 10.1016/j.injury.2012.05.014.
27. Jowett AJL, Bowyer GW. Pressure characteristics of pelvic binders. *Injury*. 2007;38:118-21. Doi: 10.1016/j.injury.2006.03.018.
28. Stahel PF, Burlew CC, Moore EE. Current trends in the management of hemodynamically unstable pelvic ring injuries. *Curr Opin Crit Care*. 2017;23:511-9. Doi: 10.1097/MCC.0000000000000454.
29. Smith WR, Moore EE, Osborn P, Agudelo JF, Morgan SJ, Parekh AA, et al. Retroperitoneal packing as a resuscitation technique for hemodynamically unstable patients with pelvic fractures: Report of two representative cases and a description of technique. *J Trauma*. 2005;59:1510-4. Doi: 10.1097/01.ta.0000197330.81352.94.
30. Abrassart S, Stern R, Peter R. Unstable pelvic ring injury with hemodynamic instability: What seems the best procedure choice and sequence in the initial management? *Orthop Traumatol Surg Res*. 2013;99:175-82. Doi: 10.1016/j.otsr.2012.12.014.
31. Li Q, Dong J, Yang Y, Wang G, Wang Y, Liu P, et al. Retroperitoneal packing or angioembolization for haemorrhage control of pelvic fractures - Quasi-randomized clinical trial of 56 haemodynamically unstable patients with Injury Severity Score =33. *Injury*. 2016;47:395-401. Doi: 10.1016/j.injury.2015.10.008.
32. Chiara O, di Fratta E, Mariani A, Michaela B, Prestini L, Sammartano F, et al. Efficacy of extra-peritoneal pelvic packing in hemodynamically unstable pelvic fractures, a Propensity Score Analysis. *World J Emerg Surg*. 2016;11:1-8. Doi: 10.1186/s13017-016-0077-2.
33. Monchal T, Hornez E, Coisy M, Bourgoignie S, de Roulhac J, Balandraud P. Preperitoneal pelvic packing. *J Visc Surg*. 2017;154:S57-60. Doi: 10.1016/j.jviscsurg.2017.08.006.
34. Filiberto DM, Fox AD. Preperitoneal pelvic packing: Technique and outcomes. *Int J Surg*. 2016;33:222-4. Doi: 10.1016/j.ijsu.2016.05.072.
35. Tang J, Shi Z, Hu J, Wu H, Yang C, Le G, et al. Optimal sequence of surgical procedures for hemodynamically unstable patients with pelvic fracture: A network meta-analysis. *Am J Emerg Med*. 2019;37:571-8. Doi: 10.1016/j.ajem.2018.06.027.
36. Suzuki T, Smith WR, Moore EE. Pelvic packing or angiography: Competitive or complementary? *Injury*. 2009;40:343-53. Doi: 10.1016/j.injury.2008.12.006.
37. Osborn PM, Smith WR, Moore EE, Cothren CC, Morgan SJ, Williams AE, et al. Direct retroperitoneal pelvic packing versus pelvic angiography: A comparison of two management protocols for hemodynamically unstable pelvic fractures. *Injury*. 2009;40:54-60. Doi: 10.1016/j.injury.2008.08.038.
38. Tai DKC, Li WH, Lee KY, Cheng M, Lee KB, Tang LF, et al. Retroperitoneal pelvic packing in the management of hemodynamically unstable pelvic fractures: A level I trauma center experience. *J Trauma*. 2011;71:E79-86. Doi: 10.1097/TA.0b013e31820cede0.
39. Halawi MJ. Pelvic ring injuries: Emergency assessment and management. *J Clin Orthop Trauma*. 2015;6:252-8. Doi: 10.1016/j.jcot.2015.08.002.
40. Ordoñez CA, Manzano-Nunez R, del Valle AM, Rodríguez F, Burbano P, Naranjo MP, et al. Uso actual del balón de resucitación aórtico endovascular (REBOA) en trauma. *Rev Colomb Anestesiol*. 2017;45:30-8. Doi: 10.1016/j.rca.2017.07.012.
41. Coccolini F, Ceresoli M, McGreevy DT, Sadeghi M, Pirouzram A, Toivola A, et al. Aortic balloon occlusion (REBOA) in pelvic ring injuries: preliminary results of the ABO Trauma Registry. *Updates Surg*. 72(2):527-536. doi: 10.1007/s13304-020-00735-4.
42. Jarvis S, Kelly M, Mains C, Corrigan C, Patel N, Carrick M, et al. A descriptive survey on the use of resuscitative endovascular balloon occlusion of the aorta (REBOA) for pelvic fractures at US level I trauma centers. *Patient Saf Surg*. 2019;13:1-9. Doi: 10.1186/s13037-019-0223-3.