

# Técnica microquirúrgica para reconstrucción de Hemi-útero con cuernos uterinos rudimentarios no comunicantes

## Microsurgical technique for reconstruction of Hemi-uterus with non-communicating rudimentary uterine horns

Enrique Herrera Castañeda,<sup>1,2</sup>  William Andrés Piñeros Castillo,<sup>1</sup>  Marly Paola Paredes Soto<sup>2</sup>   
[enriqueherrerac@hotmail.com](mailto:enriqueherrerac@hotmail.com)

1 Universidad del Valle, Facultad de Medicina, Departamento de Ginecología y Obstetricia, Cali, Colombia. 2 Hospital Universitario del Valle “Evaristo García”, Cali, Colombia.



ACCESO ABIERTO

**Citación:** Herrera CE, Piñeros CWA, Paredes SMP. **Técnica microquirúrgica para reconstrucción de Hemi-útero con cuernos uterinos rudimentarios no comunicantes.** Colomb Méd (Cali), 2022; 53(2):e5004855 <http://doi.org/10.25100/cm.v53i2.4855>

**Recibido:** 06 May 2021

**Revisado:** 08 Oct 2021

**Aceptado:** 12 Jun 2022

**Publicado:** 30 May 2022

**Palabras clave:**

Microcirugía, malformaciones Mullerianas, Hemi-Útero, Fertilidad

**Keywords:**

Microsurgical, Mullerian malformations, Hemi-Uterus, Fertility

**Copyright:** © 2022 Universidad del Valle



## Resumen

### Descripción del caso:

Se reportan tres casos de pacientes con diagnóstico de Hemiútero con cavidad rudimentaria funcional no comunicante.

### Hallazgos clínicos:

Pacientes adolescentes con presencia de dolor pélvico incapacitante durante los períodos menstruales, además de estados depresivos e incapacidad funcional secundaria al dolor.

### Tratamiento y resultado:

Reconstrucción de Hemiútero con cavidad rudimentaria funcional no comunicante mediante técnica microquirúrgica, sin necesidad de resección de cuerno no comunicante. Las pacientes fueron evaluadas al 1, 3 y 6 mes, mostrando una marcada mejoría en su dismenorrea. Además, hubo mejoría en el estado depresivo; no hubo cambio en el volumen de su sangrado menstrual, y una de estas pacientes logró el embarazo con control prenatal normal y parto por cesárea, obteniendo un recién nacido a término sin complicaciones.

### Relevancia clínica:

Descripción de una novedosa técnica microquirúrgica para el manejo del Hemiútero con cavidad rudimentaria funcional no comunicante, que podría beneficiar no solo la reducción de los síntomas asociados, sino que podría convertirse en una alternativa para mejorar la fertilidad en estas pacientes.

**Conflicto de interés:**

Ninguno

**Autor de correspondencia:**

**Enrique Herrera Castañeda.**  
Universidad del Valle, Facultad de Medicina, Departamento de Ginecología y Obstetricia, Cali, Colombia. **E-mail:** [enriqueherrera@hotmail.com](mailto:enriqueherrera@hotmail.com)

## Abstract

**Case description:**

Three cases of patients diagnosed with Hemi-uterus with non-communicating functional rudimentary cavity are reported.

**Clinical findings:**

Adolescent patients with the presence of disabling pelvic pain during menstrual periods, in addition to depressive states and functional disability secondary to pain.

**Treatment and outcome:**

Reconstruction of Hemi-uterus with non-communicating functional rudimentary cavity using a microsurgical technique, without the need for non-communicating horn resection. The patients were assessed at the 1st, third, and sixth months, showing a marked improvement in their dysmenorrhea. In addition, there was an improvement in the depressive state; there was no change in the volume of her menstrual bleeding, and one of these patients achieved pregnancy with normal prenatal control and cesarean delivery, obtaining a full-term newborn without complications.

**Clinical Relevance:**

Description of a novel microsurgical technique for the management of the hemi-uterus with a non-communicating functional rudimentary cavity, which could benefit not only the reduction of associated symptoms but could also become an alternative to improve fertility in these patients.

## Introducción

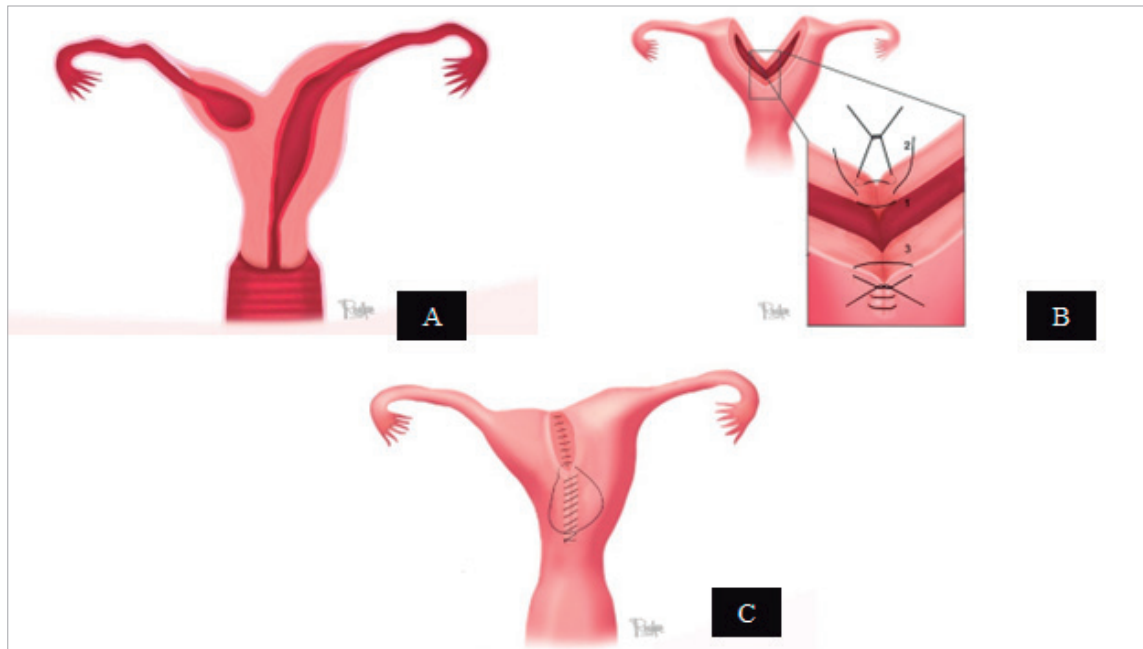
Las malformaciones müllerianas son un grupo heterogéneo de alteraciones que ocurren en el aparato reproductor, secundarias a alteraciones en el desarrollo, fusión o canalización de los conductos müllerianos en la etapa embrionaria <sup>1</sup>.

La literatura reporta la aparición de estas alteraciones desde el año 330 A.C, siendo *Colombo*, en el siglo XXVI, el que trae a conocimiento público el primer caso de agenesia vaginal. Posteriormente, la primera clasificación de estas anomalías fue realizada en 1979 por *Buttram* y *Gibbons*. Sin embargo, fue recién hasta 1988 que la Sociedad Americana de Medicina Reproductiva (ASRM) propuso una clasificación basada en la anatomía, y posteriormente en 2013, la *Sociedad Europea de Reproducción Humana y Embriología* (ESHRE) y la *Sociedad Europea de Endoscopia Ginecológica* (ESGE) realizó la clasificación que se mantiene vigente a la fecha <sup>2</sup>.

La prevalencia de estas malformaciones, reportadas en la población general, oscila alrededor del 5%, llegando al 8%, 13% y 24% en mujeres infértiles, con aborto espontáneo y mujeres infértiles con antecedente de aborto espontáneo, respectivamente <sup>3</sup>.

Dentro de la clasificación de estas malformaciones, el sistema ESHRE/ESGE expresa variantes anatómicas uterinas derivadas del mismo origen embriológico, donde se destacan las siguientes clases principales: U0, útero normal; U1, útero dismórfico; U2, útero septado; U3, útero bicorpóreo; U4, Hemi-útero; U5, útero aplásico; U6, para casos aún no clasificados. Cada clase se subdivide en subclases que expresan alguna variedad anatómica con importancia clínica <sup>2</sup>.

La clase U4 (Hemi-útero) se refiere a casos de útero formado unilateralmente. En el hemi-útero, un defecto de formación, el útero se desarrolla unilateralmente, con la parte contralateral incompleta o ausente. Dependiendo de si hay una hemicavidad uterina rudimentaria funcional o no, la clase U4 se subdivide en clase U4a y U4b. La clase U4a



**Figura 1.** A: Representación gráfica de Hemi-útero con cavidad uterina rudimentaria funcional no comunicante, Clase U4a. B: Representación gráfica de la técnica quirúrgica (sutura de tres capas). 1) Premucosa endometrial. 2) Músculo. 3) Serosa. C: Representación gráfica del resultado postoperatorio.

presenta un Hemi-útero con una cavidad funcional rudimentaria caracterizada por la presencia de un cuerno comunicante o no comunicante. La clase U4b, por otro lado, se caracteriza por la presencia de un cuerno uterino contralateral no funcional o por su aplasia<sup>2</sup>.

Dadas las complicaciones asociadas a esta malformación mülleriana (hematocavidad, embarazo ectópico en un cuerno rudimentario), se ha recomendado la extirpación quirúrgica de la cavidad rudimentaria, incluso si el cuerno es comunicante<sup>4,5</sup>.

Esta investigación presenta un reporte de tres casos que plantean una propuesta quirúrgica para la reparación del Hemi-útero con cavidad rudimentaria funcional no comunicante (Figura 1A) en pacientes adolescentes con presencia de dolor pélvico incapacitante durante los períodos menstruales, estados depresivos e incapacidad funcional secundaria al dolor.

Se menciona el resultado obstétrico en el proceso de seguimiento de uno de los casos.

### Reportes del caso

1- Paciente G0P0 de 13 años que presenta dismenorrea cíclica severa de aproximadamente 18 meses de evolución, asociada a náuseas, emesis e incapacidad para tener relaciones sexuales. Examen físico: peso 57 kg, mamas medianas, abdomen con hipersensibilidad en hipogastrio, genitales externos normales. Al tacto rectal: útero pequeño, anexos no palpables, dolor marcado hacia fosa ilíaca derecha (FID). La realización de una ecografía transvaginal mostró la malformación uterina y la resonancia magnética nuclear (RMN) reveló un Hemi-útero con una cavidad uterina derecha rudimentaria funcional no comunicante. Fue tratada con antiinflamatorios y analgesia sin mejoría.

2- Paciente de 12 años, G0P0 presentó dismenorrea cíclica severa, náuseas, hipotensión postural e incapacidad para tener relaciones sexuales. Se observaron signos de depresión leve y llanto fácil. Solicitó tratamiento quirúrgico radical (histerectomía) por el dolor. Al examen físico: peso 52 kg, mamas tanner IV, dolor en hipogastrio a la palpación profunda. Al tacto rectal: útero pequeño, irregular hacia anexo izquierdo. Se tomó una ecografía transvaginal y mostró un útero arcuato. La resonancia magnética reveló un hemi-útero con una cavidad izquierda rudimentaria funcional no comunicante y un hematometra al nivel de la cavidad izquierda rudimentaria.

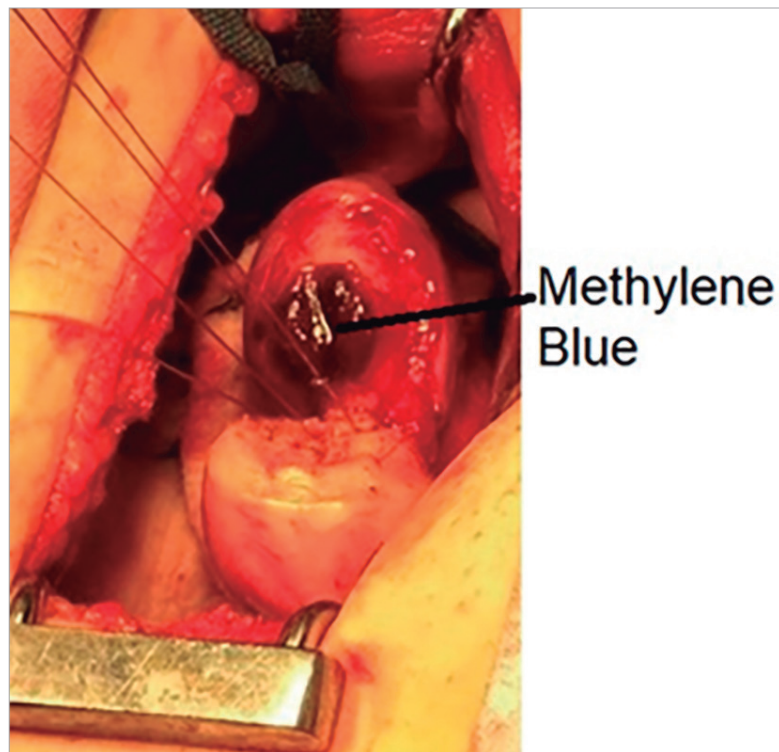

Figura 2. Cavity uterine stained with methylene blue.

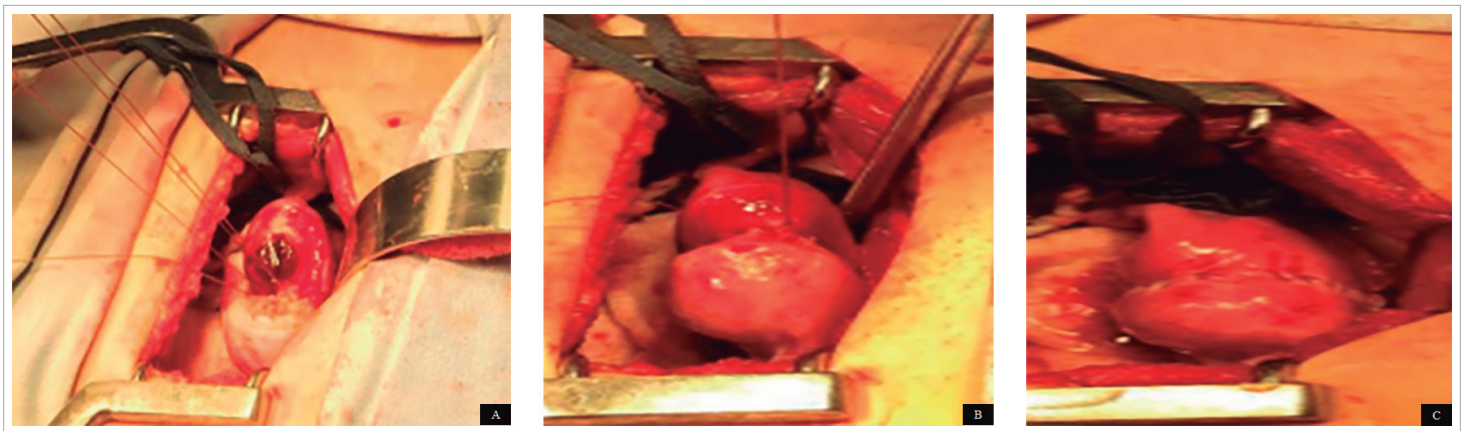


Figura 3. A: Point of approach at the lower edge of both openings, at the submyometrial level, to approximate the cavities. B: Union of both cavities: suture in the muscle plane. C: Triple suture: continuous suture with invaginating technique in the serosa. Final visualization of the procedure.

3- Paciente de 13 años, G0P0, que presenta dismenorrea, cólico intenso, episodios de emesis de 8 meses de evolución, sin antecedentes quirúrgicos y patológicos, y sin sexarca. Esta paciente tomaba analgésicos y antiinflamatorios de forma crónica sin mejoría. Al examen físico: peso de 53 kg, con signos de decaimiento y llanto fácil, tiroides normal, mamas tanner IV, dolor a la palpación profunda en hipogastrio, genitales externos normales. Al tacto rectal: útero pequeño y doloroso, difícil de localizar por el dolor. La ecografía transvaginal mostró un Hemi-útero con cavidad derecha funcional rudimentaria que no comunicaba, con hematómetra; RNM confirmó los hallazgos.

En todos los casos se realizó histeroscopia. Como resultado se pudo apreciar lo siguiente: cérvix único, útero alargado con cavidad endometrial uterina reducida en área, y la presencia de un ostium único del lado del cuerno comunicante.

El procedimiento quirúrgico realizado a los pacientes, una vez explicado a sus padres y habiendo obtenido el consentimiento informado para su realización, se llevó a cabo de la siguiente manera:

Bajo anestesia general y en posición de litotomía, se colocó una sonda de Foley (número 18) en la cavidad uterina. El globo se infló con diez cc de agua destilada y se conectó R33 con una jeringa de 20 cc, que contenía azul de metileno diluido de 1 a 10 cc con solución salina. Se colocó sonda vesical para drenaje.

Se realizó incisión suprapúbica tipo Pfannenstiel y disección por planos hasta la cavidad abdominal. En cada caso se identificó el cuerno no comunicante. Se observaron ovarios y trompas normales en cada paciente y la endometriosis encontrada, se clasificó según los criterios de la Sociedad Americana de Medicina Reproductiva (ASRM) <sup>6</sup>. Se evaluó la inserción vesical al útero en la cara anterior y desde el colon a la cara posterior para determinar inserciones anormales que pudieran favorecer la presencia de complicaciones. Se realizó cromopertubación intraoperatoria con R33, inyectando azul de metileno en el útero, observándose el cuerno ciego, su distensión y la permeabilidad de la trompa de ese lado. Ambos cuernos se abrieron con una incisión de 2 cm o 3 cm para revelar adecuadamente ambas cavidades, las cuales se tiñeron con azul de metileno (Figura 2).

El punto de abordaje se colocó inicialmente en el borde inferior de ambas aberturas a nivel submiometrial para aproximar las cavidades con Prolene 3-0 y una aguja cardiovascular. Se realizó una sutura de tres capas de la siguiente manera para unir ambas cavidades (Figura 1B, Figura 3A, 3B y 3C).

Primera capa: premucosa endometrial con sutura continua catgut crómico 3-0 (Figura 3A).

Segunda capa: muscular (miometrio), con sutura continua de catgut crómico 2-0 (Figura 3B).

Tercera capa: serosa, con aguja cardiovascular prolene 3-0, sutura continua, técnica invaginante (Figura 3C).

Posteriormente se realizó cromopertubación con azul de metileno a través del catéter urinario en cavidad uterina, observándose permeabilidad simultánea en ambas trompas y sin evidencia de fuga a través de la sutura. Se fulguraron focos de endometriosis, y se colocó barrera mecánica: *Intersed*, en todas ellas para evitar adherencias. En la Figura 1C y la Figura 3C se representa el resultado final con respecto a los tres casos publicados.

Todos los pacientes recibieron antibióticos profilácticos y tuvieron una buena evolución postoperatoria. Las pacientes fueron evaluadas al 1º, 3º y 6º mes, mostrando una marcada mejoría en su dismenorrea. Consideraron un dolor mínimo de aproximadamente 1 a 2 en una escala de 1 a 10. Hubo mejoría en el estado depresivo; no hubo cambio en el volumen de su sangrado menstrual, y una de estas pacientes logró el embarazo, con control prenatal normal y parto por cesárea, obteniendo un recién nacido a término sin complicaciones.

## Discusión

La incidencia de las malformaciones müllerianas aún no es bien conocida, con una prevalencia estimada de hasta el 5,5% en la población general, que ha aumentado como consecuencia de los avances en las diferentes modalidades de diagnóstico por imágenes. Su detección diagnóstica y manejo son importantes ya que afecta la calidad de vida de las pacientes, con síntomas marcados de dismenorrea, dolor pélvico, baja autoestima (depresión), dificultades sexuales, que pueden aparecer meses después de la menarquia, y alteraciones asociadas al proceso de fertilidad <sup>7</sup>.

La subclase U4a del Hemi-útero se caracteriza por tener una cavidad uterina rudimentaria funcional, que puede ser comunicante o no. Clínicamente puede generar la presencia de dolor crónico incapacitante y eventos obstétricos adversos, por lo que es una patología que puede requerir manejo quirúrgico para ayudar a aliviar los síntomas y mejorar el pronóstico reproductivo en una población seleccionada <sup>8</sup>.

Entre las técnicas mencionadas, la extracción del cuerno no funcional se ha realizado mediante un abordaje abdominal abierto y en ocasiones mediante técnica laparoscópica, dependiendo de la formación y habilidad del cirujano. Cirugía que, si bien puede eliminar los síntomas en el paciente, es cruenta y no favorece la reproducción posterior. En caso de embarazo, podrían presentar múltiples complicaciones, como la amenaza de parto prematuro y aborto.

En 1907, Paul Strassman describió por primera vez la corrección quirúrgica del doble útero; desde entonces, la metroplastia de Strassman se ha destacado como el procedimiento estándar para la corrección del útero bicorne, mostrando buena tasa de éxito para la concepción, alcanzando una gestación a término de hasta un 70-80% después del procedimiento; además de la mejoría de los síntomas dolorosos referidos por los pacientes <sup>9</sup>, por lo que continuar innovando en procedimientos menos radicales puede ser el avance futuro en el área de la microcirugía en Ginecología.

Sin embargo, la técnica de Strassman no está del todo indicada en el presente caso, ya que no se trata de un útero bicorne puro, lo que limita su uso.

La técnica microquirúrgica propuesta en este trabajo permite la resolución temprana del problema, con mejoría sustancial de los síntomas en las pacientes (Cuestionario de dolor de McGill) <sup>10</sup>, sin necesidad de realizar una resección del cuerno y cavidad uterina rudimentaria, que se establece en la literatura como una opción de tratamiento primario para hemi-útero con una cavidad rudimentaria funcional no comunicante <sup>11</sup>. Este procedimiento podría contribuir a la conservación o mejora de las opciones reproductivas a largo plazo en estas pacientes al preservar una mayor cantidad de tejido endometrial.

Cabe señalar que la técnica microquirúrgica conduce a una disminución en la formación de tejido adherente, lo que limita la fertilidad a largo plazo y mejora la disposición anatómica para evitar embarazos ectópicos posteriores. Al mismo tiempo, suponemos que al tener una cavidad uterina de mayor área se reducirán las complicaciones obstétricas que se han publicado en este tipo de pacientes; sin embargo, es solo una hipótesis propuesta ya que se requiere verificación con un número más significativo de casos.

En cuanto a la principal diferencia entre la cirugía de Strassman y la propuesta en este trabajo, se encuentra que con la primera se realiza el cierre en dos planos sin respetar la cavidad uterina, y en la técnica propuesta se realiza el cierre de las cavidades en 3 capas, considerando no invadir la cavidad uterina con la sutura más interna. Con la sutura más externa a nivel de la serosa, tradicionalmente en la técnica de Strassman se utiliza catgut 1-0 y en la técnica propuesta se realiza con prolene 3-0 con bordes invaginados para evitar adherencias.

Las posibles complicaciones en la cirugía de Strassman pueden ocurrir por la invasión de la cavidad uterina, generando adherencias, lo que compromete el futuro reproductivo de las pacientes. En la cirugía propuesta, el hecho de no entrar en la cavidad endometrial reduce considerablemente la probabilidad de formación de adherencias a este nivel y por tanto el impacto en el futuro reproductivo es menor. En cuanto al sangrado, la cirugía de Strassman presenta mayor posibilidad de sangrado por resecciones de tejido más amplio a nivel uterino. Con la técnica microquirúrgica, las disecciones intentan evitar el sangrado cuando las incisiones se realizan a nivel de los tejidos.

Las complicaciones pueden ocurrir con mayor frecuencia en la cirugía de Strassman debido al uso de elementos de cierre, ya que favorecen un mayor proceso inflamatorio, la producción de adherencias e infecciones que pueden obliterar la cavidad durante la recuperación. Entre las complicaciones que se pueden presentar con nuestra técnica se encuentran las infecciones, aunque se considera menos probable debido a que se genera menor daño a nivel tisular, se evita la hipoxia en el mismo, además de que se utilizan materiales que ofrecen menor reacción inflamatoria como monofilamento. En cuanto al tiempo quirúrgico, la técnica microquirúrgica puede tener una duración algo mayor que la técnica clásica de Strassman, sin embargo, en la experiencia que tenemos, no es un tiempo significativamente mayor.

Finalmente, esta técnica debe ser realizada por cirujanos de gran experiencia en el campo de la microcirugía, con formación certificada en esta área, que permita alcanzar los objetivos al plantear este procedimiento; porque las técnicas de manejo de tejidos, el uso de suturas inadecuadas, la pérdida de sangre, además de la hipoxia tisular, son factores fundamentales para el éxito o la aparición de complicaciones.

Debido a que en la mayoría de los casos las pacientes son menores de edad, es fundamental dejar claro, dentro del consentimiento informado y a sus padres, que el objetivo principal de la cirugía es restaurar la alteración anatómica del útero, cuyo principal e inmediato beneficio es la desaparición del dolor, como ha sucedido muy bien en los casos aquí presentados. También es importante recalcar que el beneficio secundario puede ser en el futuro cuando deseen quedar embarazadas, ya que esta técnica podría mejorar la capacidad reproductiva de las pacientes.

Finalmente, consideramos fundamental la combinación de cirugía endoscópica, tipo histeroscopia y abordaje abdominal (procedimientos microquirúrgicos), para definir con precisión el procedimiento reconstructivo a realizar y poder tener el éxito esperado; además, con el uso adecuado de antibióticos profilácticos durante el procedimiento debido al riesgo inherente de infección, atribuido a los abordajes.

## Referencias

1. Grimbizis GF, Campo R. Congenital malformations of the female genital tract: the need for a new classification system. *Fertil Steril*. 2010; 94(2): 401-7. doi: 10.1016/j.fertnstert.2010.02.030.
2. Grimbizis GF, Gordts S, Di Spiezio A, Brucker S, De Angelis C, Gergolet M, et al. The ESHRE/ESGE consensus on the classification of female genital tract congenital anomalies. *Human Reproduction*. 2013; 28 (8): 2032-2044
3. Chan YY, Jayaprakasan K, Zamora J, Thornton JG, Raine-Fenning N, Coomarasamy A. The prevalence of congenital uterine anomalies in unselected and high-risk populations: a systematic review. *Hum Reprod Update*. 2011; 17(6): 761-71. doi: 10.1093/humupd/dmr028.
4. Fedele L, Bianchi S, Zanconato G, Berlanda N, Bergamini V. Laparoscopic removal of the cavitated non-communicating rudimentary uterine horn: surgical aspects in 10 cases. *Fertil Steril*. 2005; 83(2): 432-6. doi: 10.1016/j.fertnstert.2004.07.966.
5. Theodoridis TD, Saravelos H, Chatzigeorgiou KN, Zepiridis L, Grimbizis GF, Vavilis D, et al. Laparoscopic management of unicornuate uterus with non-communicating rudimentary horn (three cases). *Reprod Biomed Online*. 2006; 12(1):128-30. doi: 10.1016/s1472-6483(10)60992-3.
6. American Society for Reproductive Medicine. Revised American Society for Reproductive Medicine classification of endometriosis: 1996. *Fertil Steril*. 1997; 67(5): 817-21. doi: 10.1016/s0015-0282(97)81391-x.
7. de Mattos PEPI, Lopes BR. Diagnosis and treatment of müllerian malformations. *Taiwan J Obstet Gynecol*. 2020; 59(2): 183-188. doi: 10.1016/j.tjog.2020.01.003.
8. Yi X, Wang J, Chang K, Xu H, Hua K. Successful Twin Pregnancy in a Patient with Hemi-Uterus Corrected by Laparoscopic Strassman's Metroplasty. *J Minimally Invasive Gynecol*. 2017; 24(7 Suppl): S18. Doi: 10.1016/j.jmig.2017.08.059
9. Gulavi E, Kyende S, Mariara C, Mukaindo A. Successful pregnancy outcome after open strassman metroplasty for bicornuate uterus. *Case Reports in Obstetrics and Gynecology*. 2018; 2018: 4579736: 1-4. Doi: 10.1155/2018/4579736
10. Main CJ. Pain assessment in context: a state of the science review of the McGill pain questionnaire 40 years on. *PAIN*. 2016; 157(7): 1387-1399. Doi: 10.1097/j.pain.0000000000000457
11. Letterie GS. Management of congenital uterine abnormalities. *Reproductive BioMedicine Online*. 2011; 23(1): 40-52. Doi: 10.1016/j.rbmo.2011.02.008