


Versión Español



English Version



Crossmark

ARTICULO ORIGINAL

Análisis morfométrico y tipificación de la tortuosidad de los segmentos del intestino grueso en colonografía por tomografía computarizada con inteligencia artificial.

Morphometric analysis and tortuosity typing of the large intestine segments on computed tomography colonography with artificial intelligence

Hadi Sasani,¹ Mazhar Ozkan,² Mehmet Ali Simsek,³ Mahmut Sasani⁴

1 Tekirdag Namik Kemal University, Faculty of Medicine, Department of Radiology, Tekirdag, Turkey. **2** Tekirdag Namik Kemal University, School of Medicine, Department of Anatomy, Tekirdag, Turkey. **3** Tekirdag Namik Kemal University, Vocational School of Technical Sciences, Department of Computer Technologies, Tekirdag, Turkey. **4** Bezmi Alem Vakif University, Faculty of Medicine, Istanbul, Turkey.

Resumen

Antecedentes:

Las propiedades morfológicas como la longitud y la tortuosidad de los segmentos del intestino grueso juegan un papel importante, especialmente en los procedimientos de intervención como la colonoscopia.

Objetivo:

Examinar las características morfológicas de las secciones anatómicas del colon e investigar la relación de estas secciones entre sí o con grupos de edad. Las formas del colon transversal se analizaron con inteligencia artificial.

Métodos:

El estudio se realizó con un examen bidimensional y tridimensional de imágenes de colonografía por tomografía computarizada de 160 personas con edades comprendidas entre 40 y 79 años obtenidas retrospectivamente. Se utilizó un algoritmo de inteligencia artificial (YOLOv8) para la detección de formas en imágenes de colon en 3D.

Resultados:

La edad media de 89 hombres y 71 mujeres incluidas en el estudio fue 57.79 ± 8.55 y 56.55 ± 6.60 , respectivamente ($p = 0.24$). La longitud total del colon fue de 166.11 ± 25.07 cm para los hombres y 158.73 ± 21.92 cm para las mujeres ($p = 0.12$). Como resultado del entrenamiento del modelo, se encontró que Precision, Recall y mAP fueron 0.8578, 0.7940 y 0.9142, respectivamente.

Conclusiones:

El estudio destaca la importancia de comprender el tipo y la morfología del intestino grueso para una interpretación precisa de los resultados de la colonografía por TC y un tratamiento clínico eficaz de los pacientes con sospecha de anomalías del intestino grueso. Además, este estudio demostró que el 88.6% de las imágenes del conjunto de datos de prueba se detectaron correctamente y que la IA puede

 ACCESO ABIERTO

Citación: Sasani H, Ozkan M, Simsek MA, Sasani M. **Análisis morfométrico y tipificación de la tortuosidad de los segmentos del intestino grueso en colonografía por tomografía computarizada con inteligencia artificial.** Colomb Méd (Cali), 2024; 55(2):e2005944. <http://doi.org/10.25100/cm.v55i2.5944>

Recibido: 23 Ene 2024

Revisado: 17 Feb 2024

Aceptado: 15 Jun 2024

Publicado: 30 Jun 2024

Palabras clave:

Tomografía computarizada; intestino grueso; colonografía; morfometría; tortuosidad; inteligencia artificial.

Keywords:

Computed tomography; large intestine; colonography; morphometry; tortuosity; artificial intelligence; Deep Learning.

Copyright: © 2024 Universidad del Valle



Conflict of interest:

Los autores declaran no tener conflicto de intereses y financiación

Contribuciones de autoría:

Conceptualización de H S, recolección de datos, metodología, redacción y edición de manuscritos, revisión de literatura, análisis formal, revisión crítica; M O redacción y edición de manuscritos, revisión de literatura, análisis formal; Metodología M A S, análisis formal; M S conceptualización, metodología

Declaración:

Durante la preparación de este trabajo, el autor o autores utilizaron una herramienta de paráfrasis (QuillBot AI) para parafrasear el texto. Después de utilizar esta herramienta/servicio, el autor o autores revisaron y editaron el contenido según fuera necesario y asumen toda la responsabilidad del contenido de la publicación.

Autor de correspondencia:

Mahmut Sasani. Bezmi Alem Vakif University, Faculty of Medicine, Istanbul, Turkey, Bezmi Alem Vakif University, Bezmi Alem Vakif University, Faculty of Medicine, Istanbul, Turkey. **Email:** hadi.sasani@gmail.com

desempeñar un papel importante en la tipificación del colon.

Abstract

Background:

Morphological properties such as length and tortuosity of the large intestine segments play important roles, especially in interventional procedures like colonoscopy.

Objective:

Using computed tomography (CT) colonoscopy images, this study aimed to examine the morphological features of the colon's anatomical sections and investigate the relationship of these sections with each other or with age groups. The shapes of the transverse colon were analyzed using artificial intelligence.

Methods:

The study was conducted as a two- and three-dimensional examination of CT colonography images of people between 40 and 80 years old, which were obtained retrospectively. An artificial intelligence algorithm (YOLOv8) was used for shape detection on 3D colon images.

Results:

160 people with a mean age of 89 men and 71 women included in the study were 57.79 ± 8.55 and 56.55 ± 6.60 , respectively, and there was no statistically significant difference ($p = 0.24$). The total colon length was 166.11 ± 25.07 cm for men and 158.73 ± 21.92 cm for women, with no significant difference between groups ($p = 0.12$). As a result of the training of the model Precision, Recall, and mAP were found to be 0.8578, 0.7940, and 0.9142, respectively.

Conclusions:

The study highlights the importance of understanding the type and morphology of the large intestine for accurate interpretation of CT colonography results and effective clinical management of patients with suspected large intestine abnormalities. Furthermore, this study showed that 88.57% of the images in the test data set were detected correctly and that AI can play an important role in colon typing.

Contribución del estudio

1) Por qué se realizó este estudio?

Para definir las características morfométricas y las variaciones de la anatomía del intestino grueso sometido a cirugía de cáncer colorrectal y generar datos que puedan ser útiles para la planificación quirúrgica y la identificación preoperatoria automática de variaciones anatómicas utilizando inteligencia artificial.

2) Cuales fueron los resultados mas relevantes del estudio?

Las longitudes totales del colon y del colon transversal fueron más largas entre 60-69 años de edad. Se encontró que la forma de V es el principal tipo de tortuosidad en el colon transversal. La inteligencia artificial puede desempeñar un papel importante en la tipificación de dos puntos y el 88.6% de las imágenes del conjunto de datos de prueba se detectaron correctamente.

3) Que aportan estos resultados?

Nuestros hallazgos demuestran la información morfométrica y variacional (como las características de tortuosidad) sobre la anatomía del intestino grueso y las tasas de éxito en el reconocimiento automático de estas con herramientas de inteligencia artificial.

Introducción

El intestino grueso es una parte crucial del sistema digestivo, es responsable de la absorción de agua, de electrolitos y de la eliminación de productos de desecho. La anatomía del intestino grueso incluye el ciego, el colon ascendente, el colon transversal, el colon descendente, el colon sigmoide y el recto ¹.

En la práctica clínica actual, la colonoscopia es el método más utilizado en la exploración colorrectal ², el desarrollo de algunos métodos alternativos son importantes para el éxito de la cirugía y la posibilidad de complicaciones operatorias, debido a la preparación preoperatoria, la necesidad de sedación durante la operación, las molestias experimentadas por los pacientes antes, durante y después de la cirugía, el conocimiento y la habilidad del médico especialista ³.

El examen radiológico es una herramienta importante en la evaluación de la anatomía del intestino grueso, ya que permite visualizar la estructura y la función de los intestinos sin procedimientos invasivos. Se utilizan varias técnicas radiológicas para examinar la anatomía del intestino grueso, como las radiografías, la tomografía computarizada (TC), la resonancia magnética y el enema de bario. Estas técnicas proporcionan información valiosa sobre la estructura y función de los intestinos y permiten detectar anomalías y enfermedades. El examen radiológico es una forma segura, no invasiva y eficiente de examinar la anatomía del intestino grueso y desempeña un papel importante en el manejo de los trastornos digestivos. La tomografía computarizada (TC) es un examen radiológico más avanzado que proporciona una imagen tridimensional del intestino grueso. La TC es beneficiosa para evaluar la anatomía del intestino grueso en muchas entidades clínicas (como la enfermedad inflamatoria intestinal, la diverticulitis y los tumores), y en casos de colonoscopia incompleta, que requiere más investigación ⁴.

En los últimos años, los estudios usando la inteligencia artificial se han implementado en muchos campos, incluida la medicina, para proporcionar información útil. Los métodos de aprendizaje automático y aprendizaje profundo ayudan a los médicos con sistemas de apoyo al diagnóstico con la inteligencia artificial ^{5,6}. La inteligencia artificial también hace asociaciones morfológicas con las características morfométricas de las estructuras anatómicas típicas ⁷.

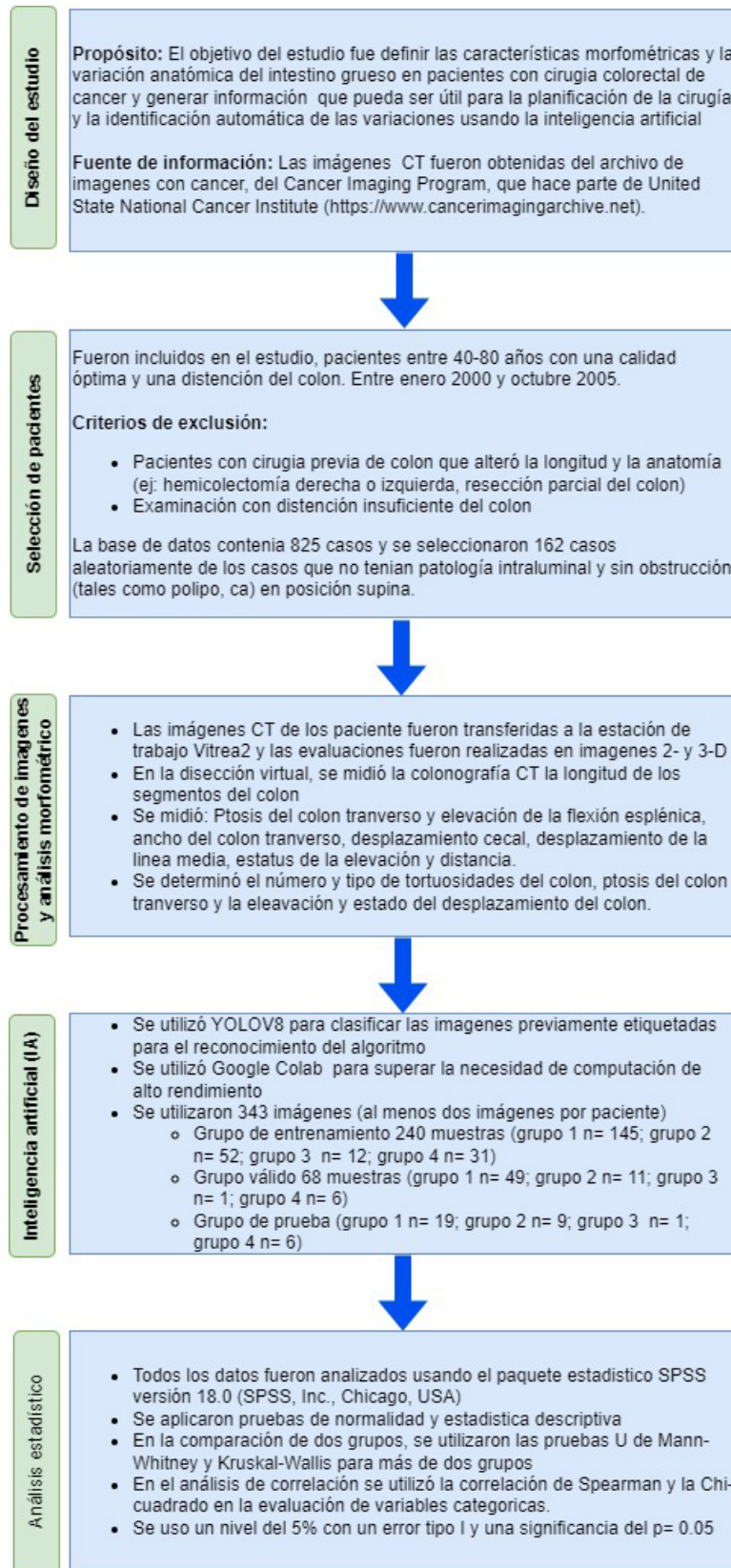


Figura 1. Diagrama de flujo para el procedimiento en el análisis y uso de la inteligencia artificial.

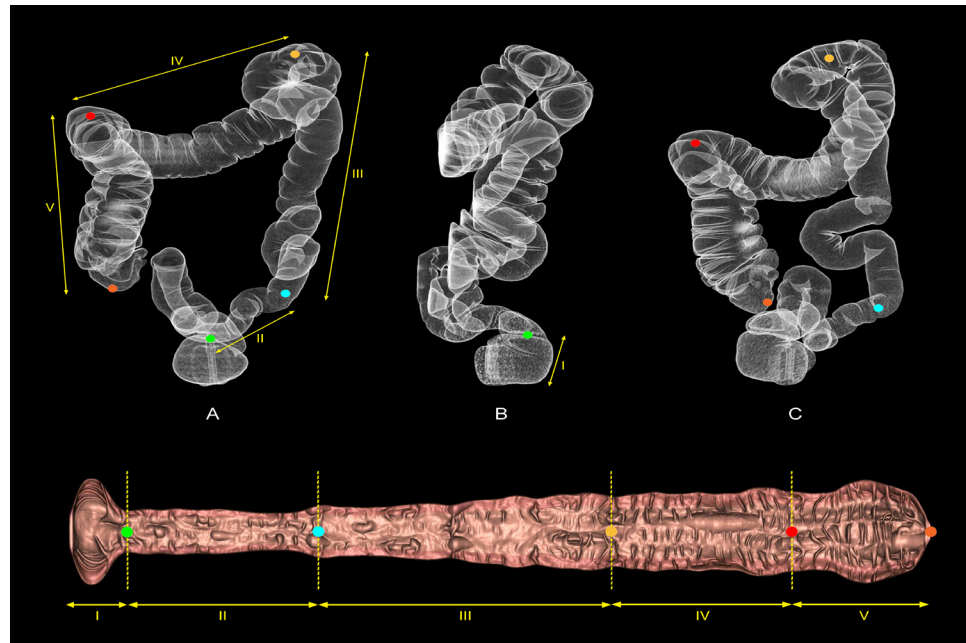


Figura 2. Las imágenes de disección virtual tridimensional (A-C) y bidimensional muestran los segmentos del intestino grueso: (I) recto (canal anal a recto), (II) colon sigmoide, (III) colon descendente, (IV) colon transverso, (V) colon ascendente.

Este estudio tuvo como objetivo evaluar las propiedades morfológicas (como la longitud y la tortuosidad) de los segmentos anatómicos del intestino grueso en adultos mediante colonografía por TC e investigar la relación entre estas partes y entre ellas, o por grupos de edad. Además, se realizó la detección morfológica del colon transverso mediante inteligencia artificial.

Materiales y Métodos

La metodología y un diagrama de flujo general se resumen en la Figura 1.

Fuente de datos

Las imágenes de TC se obtuvieron del Archivo de Imágenes del Cáncer, financiado por el Programa de Imágenes del Cáncer (CIP), parte del Instituto Nacional del Cáncer (<https://www.cancerimagingarchive.net/>) de los Estados Unidos ⁸.

Selección de pacientes

Se realizó un estudio retrospectivo. Entre enero de 2000 y octubre de 2005, se incluyeron imágenes de TC de pacientes con edades entre 40 y 80 años, con calidad óptima y distensión colónica. Sin embargo, se excluyeron del estudio aquellos con alguna cirugía de colon previa que alteró la anatomía o la longitud del colon (p. ej., hemicolectomía derecha o izquierda; resección parcial del colon) y exámenes con distensión de colon insuficiente.

En la base de datos que utilizamos en este estudio se incluyeron 825 casos. Se seleccionaron aleatoriamente 162 casos de los casos sin patología intraluminal y sin obstrucción (como pólipo, ca) en posición supina.

Procesamiento de imágenes y análisis morfométrico

Las imágenes de TC de los pacientes se transfirieron a la estación de trabajo Vitrea2 (Vital Images, Canon, Minnetonka, MN, USA) y las evaluaciones se realizaron en imágenes bidimensionales y tridimensionales (Figura 2). Un radiólogo (11 años de experiencia) y un anatomista (6 años de experiencia) realizaron una evaluación por imágenes. Se midieron la ptosis del colon transverso

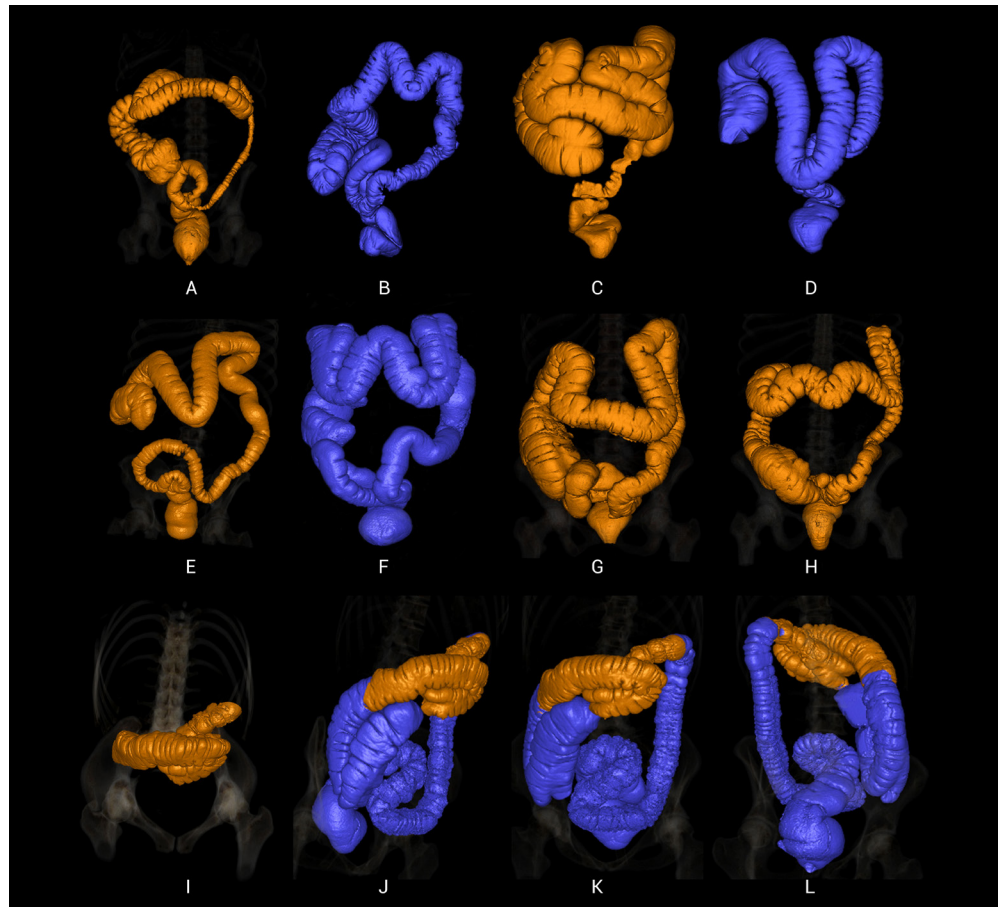


Figura 3. Tipos del colon transverso en función de la morfología. (A) en forma de boomerang, (B) en forma de M, (C) en forma de omega, (D) en forma de U, (E) en forma de V, (F) en forma de W, (G) en forma de U ancha, (H) en forma de onda, (I-L) en forma de gamma.

y las mediciones de la distancia de elevación de la flexión esplénica en imágenes 2D con sección coronal, el ancho del colon transverso (tipo U ancho), el desplazamiento cecal, el desplazamiento de la línea media, el estado de elevación y la distancia (Figura 3A-C).

Se determinó y evaluó el número y tipo de tortuosidad colónica en las imágenes tridimensionales, la ptosis del colon transverso y la elevación colónica y el estado de desplazamiento. La tipificación de la tortuosidad de la columna se analizó en nueve grupos: en forma de boomerang, en forma de gamma, en forma de M, en forma de Omega, en forma de U, en forma de V, en forma de W, en forma de ondulado y en forma de U ancha (Figura 4).

En la opción de colonografía por TC de disección virtual en la estación de trabajo, se combinaron imágenes de TC 2D y 3D, utilizando una combinación de la longitud total del colon, la longitud de la flexión ciego-hepática, la longitud del colon transverso (distancia entre la flexión hepática y la esplénica), la distancia de flexión esplénica entre el colon descendente distal, la longitud del colon sigmoide (distancia desde el colon descendente distal hasta la unión rectosigmoidea) y la longitud rectosigmoidea (distancia desde el nivel del canal anal hasta la unión rectosigmoidea) (Figura 2).

Los pacientes se dividieron en grupos de edad a lo largo de décadas. Las regiones se dividieron en el colon proximal (la parte que va desde el ciego hasta la flexión esplénica, incluido el colon transverso) y el colon distal (el segmento desde la flexión esplénica hasta el nivel del canal anal). Se tomó el promedio de estos dos segmentos principales y se evaluó estadísticamente según sexo, grupos de edad, número de tortuosidades colónicas y tipos.

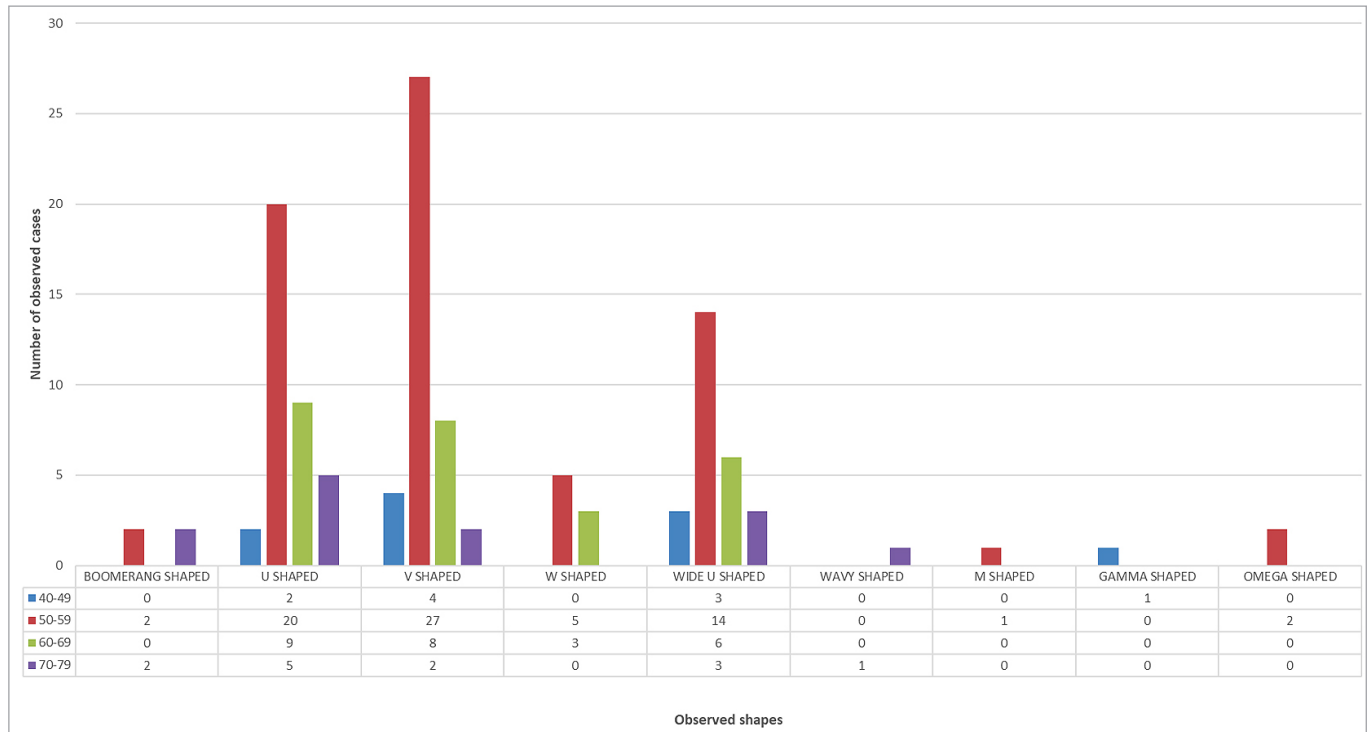


Figura 4. Distribución de diferentes formas y números de casos observados en el colon transverso.

Aplicación de inteligencia artificial (IA)

Este estudio utilizó el algoritmo YOLO (You Only Look Once) versión 8 para el reconocimiento de objetos para la detección de formas en imágenes de dos puntos en 3D. Este algoritmo divide una imagen de entrada en celdas de cuadrícula $S \times S$ y estima los cuadros delimitadores B y sus probabilidades de clase correspondientes para cada celda. YOLO tiene como objetivo la detección rápida y precisa de objetos mediante la transformación del problema de detección de objetos en un problema de regresión ^{9,10}. YOLOv8 admite múltiples tareas de visión, como detección de objetos, segmentación, estimación de pose, seguimiento y clasificación, y tiene un rendimiento rápido ¹¹.

Un ingeniero informático (7 años de experiencia) evaluó las imágenes. Para 160 pacientes, se creó un conjunto de datos y se etiquetó utilizando las imágenes adquiridas. El modelo se entrenó con las imágenes etiquetadas y el rendimiento del modelo se evaluó en términos de precisión y otras métricas.

El conjunto de datos necesarios para entrenar el modelo se obtuvo a partir de imágenes de colon en 3D de los pacientes. Fueron 41 imágenes desde diferentes ángulos para cada paciente. De estas imágenes, 343 se obtuvieron tomando al menos dos imágenes de cada paciente. El conjunto de datos consta de 343 imágenes. Las formas de colon cercanas entre sí se dividen en cuatro grupos: (i) las formas U, U ancha y V son del grupo I, (ii) las formas M y W son del grupo II, (iii) las formas omega y boomerang son del grupo III, y (iv) las imágenes típicas son del grupo IV. Cada imagen se convirtió a 640x640 píxeles y fue etiquetada por el radiólogo y el anatomista. Se utilizó la aplicación RoboFlow para anotar cada imagen en formato YOLO. El conjunto de datos se dividió aleatoriamente en particiones 70:20:10 para entrenamiento, validación y pruebas. Los grupos de conjuntos de datos y los números de muestra utilizados en el entrenamiento y las pruebas de inteligencia artificial son los siguientes: Grupo de entrenamiento 240 muestras (Grupo 1, n= 145; Grupo 2, n= 52; Grupo 3, n= 12; Grupo 4, n= 31), Grupo válido 68 muestras (Grupo 1, n= 49; Grupo 2, n= 11; Grupo 3, n= 1; Grupo 4, n= 6) y grupo de prueba (Grupo 1, n= 19; Grupo 2, n= 9; Grupo 3, n= 1; Grupo 4, n= 6).

Los métodos de aprendizaje profundo como YOLOv8 son muy exigentes desde el punto de vista computacional. Esto significa que requieren hardware de alto rendimiento. En este estudio se utilizó Google Colab para superar este problema. Google Colab es un portátil en el que los servidores de Google realizan cálculos elevados. Google Colab también proporcionó las bibliotecas necesarias para este estudio. El análisis del conjunto de datos se realizó en una unidad de procesamiento gráfico Tesla (GPU-T4, 15102 MiB) utilizando la biblioteca Ultralytics YOLOv8.0.203 y el lenguaje de programación Python-3.10.12 que se ejecuta en la plataforma Google Colab utilizando torch-2.0.1+cu118.

Los parámetros y valores utilizados en el reconocimiento de objetos son los siguientes: tamaño de imagen de 640x640, modelo Yolov8x, épocas de 100, 2 lotes, SGD como optimizador, valores de lr y lr_scheduler de 0.01, momento de 0.937 y decaimiento de peso de 0.0005.

Análisis estadístico

Todos los datos se analizaron mediante un paquete estadístico (SPSS versión 18.0; SPSS, Inc., Chicago, IL, EE.UU.). Las variables se investigaron utilizando métodos visuales (histogramas, gráficos de probabilidades) y analíticos para determinar si tenían una distribución normal o no normal (utilizando las pruebas de Kolmogorov-Smirnov y Shapiro-Wilk). Debido a la distribución no paramétrica de los datos, se utilizó la prueba U de Mann-Whitney para comparar las longitudes anulares colónicas y el intergrupo (como sexo, tortuosidad, etc.) en la comparación de grupos pareados, y la prueba de Kruskal-Wallis en presencia de más de dos grupos. En el análisis de correlación se utilizó la prueba de correlación de Spearman y para evaluar los datos categóricos. Se utilizó un nivel de error tipo 1 del 5% para inferir significación estadística ($p < 0.05$).

Aprobación ética

El protocolo del estudio fue aprobado por el comité de ética de investigación clínica no intervencionista de la facultad de medicina (número de aprobación: 2023.79.04.15, fecha: 25/04/2023).

Tabla 1. El resumen de las diferencias morfológicas observadas en algunos casos (expresado en mm).

	n	Min	Máximo	Significar	SD
Ptosis de colon transverso	103	21.30	191.00	105.34	34.16
Elevación transversal del colon	25	19.80	108.50	67.16	26.84
Ancho ancho del colon transversal en forma de U	26	21.50	109.50	62.80	25.70
Convexidad ascendente del colon transverso	17	31.20	97.60	60.83	21.09
Desplazamiento cecal	20	19.20	159.70	77.45	33.34
Desplazamiento lateral de la línea media de Caecum	15	10.00	105.20	37.93	29.68
Elevación cecal	6	12.00	148.40	74.08	48.47
Eventración de flexión	123	14.50	132.60	55.18	25.10

(n: tamaño de la muestra, mín.: mínimo, máx.: máximo, SD: desviación estándar)

Tabla 2. Las longitudes del intestino grueso total y sus segmentos según el sexo (expresados en cm)

	Hombre (n= 89)				Mujer (n= 71)			
	Min	Máximo	Significar	SD	Min	Máximo	Significar	SD
Intestino grueso total	122	254	166.51	25.21	108	223	158.73	21.92
Recto	5	27	10.23	4.81	6	26	10.57	3.83
Colon sigmoide	14	97	41.36	14.43	9	63	34.52	11.64
Colón descendente	26	65	42.51	7.94	20	50	36.77	6.91
Colon transverso	24	77	44.96	10.42	25	88	48.73	9.62
Ciego + Colon Ascendente	7	42	27.47	5.65	17	64	28.12	8.13

Tabla 3. Las longitudes del intestino grueso total y sus segmentos según los grupos de edad (expresados en cm)

	40-49 (n= 10)	50-59 (n= 97)	60-69 (n= 37)	70-79 (n= 16)
Intestino grueso total	166.1 ±14.58	160.41 ±23.55	168.43 ±25.3	164.75 ±28.13
Recto	9.1 ±2.88	10.09 ±4.37	10.91 ±4.57	11.68 ±4.78
Colon sigmoide	39.80 ± 9.72	36.98±12.0	40.9 ±14.45	39.62 ±21.57
Colón descendente	45.0 ±11.25	39.30 ±7.12	41.21 ±7.78	37.93 ±10.3
Colon transverso	42.8 ±9.26	46.58 ±10.56	47.78 ±10.16	46.68 ±8.96
Ciego + Colon Ascendente	29.4 ±5.4	27.47 ±6.83	27.62 ±5.52	28.81 ±10.22

Resultados

Resultados del análisis estadístico

La edad media de 89 hombres y 71 mujeres incluidos en el estudio fue de 57.8 ± 8.55 y 56.6 ± 61 , respectivamente, y no hubo diferencia estadísticamente significativa ($p= 0.24$).

En nuestro estudio, la longitud total del intestino grueso de todos los casos ($n= 160$) fue de 163.05 ± 24.05 , ciego y colon ascendente 27.76 ± 6.84 , colon transverso 46.63 ± 10.21 , colon descendente 39.96 ± 8.01 , colon sigmoide 38.32 ± 13.65 y recto 10.38 ± 4.39 . La longitud total del intestino grueso fue de 166.51 ± 25.2 cm para los hombres y de 158.73 ± 21.92 cm para las mujeres; No se observaron diferencias estadísticamente significativas entre los grupos ($p= 0.12$).

El intestino grueso se dividió en la parte proximal (desde el ciego hasta la flexión esplénica) y la parte distal (desde la flexión esplénica hasta el recto). Si bien no hubo diferencia estadística en el colon proximal en la comparación entre sexos (72.43 ± 12.80 cm y 76.86 ± 13.50 cm, respectivamente, $p= 0.069$), se encontró que la longitud distal del colon fue mayor en los hombres que en las mujeres (94.09 ± 17.64 cm, 81.87 ± 13.36 cm, respectivamente, $p < 0.001$).

Las características morfométricas de los segmentos del intestino grueso y los tipos de colon se proporcionan en la Figura 1Ssuplementaria y las Tablas 1, 2 y 3.

Se encontró ptosis colónica transversa en 49 pacientes masculinos (31% a la derecha, 51% en el medio y 18% a la izquierda) y 54 casos femeninos (14,8% en el derecho, 64,8% en el medio y 20,4% en el izquierdo). Cuando se comparó la ptosis transversa del colon según el sexo, no se encontraron diferencias significativas en la ptosis derecha (hombres: 91.78 ± 21.72 , $n= 15$; mujeres: 109.76 ± 36.81 , $n= 8$; $p= 0.107$), línea media (hombres: 100.56 ± 29.43 , $n= 25$; mujeres: 117.55 ± 34.60 , $n= 35$; $p= 0.107$) e izquierda (hombres: 88.84 ± 40.85 , $n= 9$; mujeres: 106.17 ± 41.12 , $n= 11$; $p= 0.184$). Pero se observó una diferencia significativa en la talla total de ptosis entre los dos sexos (hombres: 95.70 ± 29.57 , $n= 49$; mujeres: 114.08 ± 35.90 , $n= 54$; $p= 0.013$).

Se observó elevación transversal del colon en 25 casos (19 casos en el centro, uno en el centro izquierdo y cinco en el izquierdo). La elevación de las cajas de la parte central se calculó como 72.55 ± 26.68 mm, las del centro izquierdo 46.2 mm y las de la izquierda 50.88 ± 27.89 mm.

Resultados de la IA

En la parte de inteligencia artificial de este estudio, se utilizó el sistema de detección de objetos YOLOv8 para estimar la forma de imágenes de colon en 3D. En este estudio, se utilizó $IoU \geq 0,5$ para medir la intersección entre las mascarillas predichas y las reales. Además, las métricas utilizadas para medir la exactitud de los modelos fueron el recuerdo, la precisión y Mean Average Precision: mAP50 (Figura 5).

El modelo YOLOv8x se entrenó con la serie de datos generada, y los resultados del entrenamiento se muestran en la Figura 2Ssuplementaria. El modelo tardó 51 minutos en entrenarse. La precisión y la recuperación comenzaron a converger después de unas 80 épocas, y la precisión estaba por encima del 80% después de 100 épocas. La curva PR para el conjunto

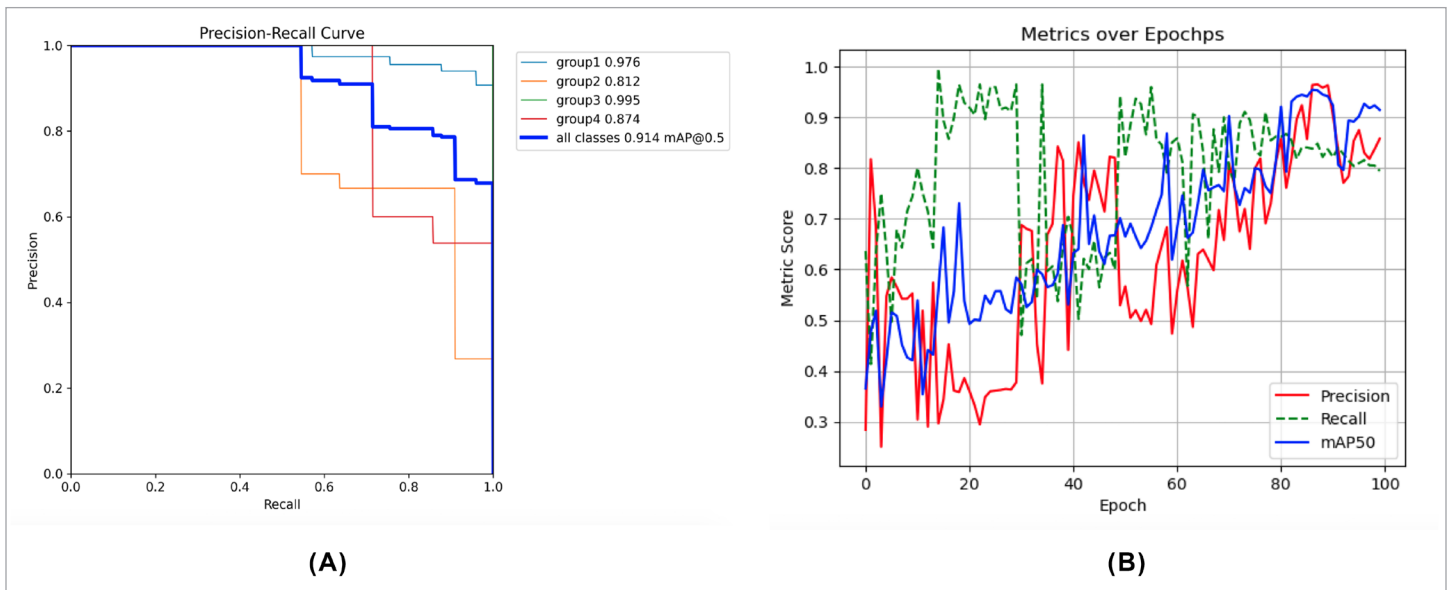


Figura 5. (A) Curva PR, (B) Evaluación del modelo YOLOv8 utilizando métricas clave como Precisión, Recuerdo y mAP50.

de datos de validación se muestra en la Figura 5(A), con una precisión promedio del 91.4% para todas las categorías y una precisión máxima del 99.5% para una sola categoría.

La evaluación del modelo YOLOv8 utilizando métricas clave como Precisión, Recuerdo y mAP50 se muestra en la Figura 5(B). Después de 100 épocas, la precisión es 0.8578, la recuperación es 0.7940 y Precisión media es 0.9142. La Figura 5(B) muestra que el modelo está mejorando lentamente. Sin embargo, de vez en cuando, se ve que el modelo cae repentinamente a las peores puntuaciones de entrenamiento de las métricas.

El rendimiento del modelo también se evaluó con un conjunto de datos de prueba. El conjunto de datos de prueba corresponde al 10% de todo el conjunto de datos y consta de 35 imágenes, que es diferente de las imágenes que el modelo no pudo hacer coincidir durante el entrenamiento y la validación. De las predicciones realizadas por el modelo sobre las 35 imágenes, 31 fueron correctas (88,57%). Cuando se analizan las imágenes de predicción incorrectas, se consideran similares al grupo predicho. La Figura 2S complementaria muestra algunas de las predicciones realizadas en el conjunto de datos de prueba.

Discusión

La colonografía por TC es el procedimiento radiológico de elección cuando la evaluación endoscópica del colon es problemática o imposible. Este enfoque es más seguro que la inspección endoscópica porque se realiza sin anestesia y evita posibles problemas. Además, se proporciona información sobre la complicada morfología del colon, proporcionando el conocimiento necesario tanto para las intervenciones agudas como para los procesos intervencionistas posteriores ^{12,13}.

La información sobre la morfología del colon se ha estudiado en detalle con estudios de cadáveres ¹⁴ y estudios de colonoscopia ¹⁵. Sin embargo, las variaciones y diferencias morfológicas que pueden interferir con la colonoscopia pueden variar entre individuos. Las angulaciones agudas observadas en el colon se denominan tortuosidad, y su frecuencia según la edad y el sexo aún no se ha estudiado hasta donde sabemos. Nuestro estudio estudió la tortuosidad del colon en pacientes masculinos y femeninos de diferentes edades, la cual fue examinada mediante colonografía computarizada, y se reveló su relación con la morfología segmentaria. Además, se realizó la tipificación por tortuosidad de columna transversal y se dieron las tasas de incidencia en el estudio.

Si bien estudios anteriores han encontrado que la longitud total del colon es mayor en las mujeres¹⁶⁻¹⁸, los hombres incluidos en este estudio tenían una mayor longitud del colon. Sin embargo, la diferencia observada no mostró significación estadística. En las mujeres, la tortuosidad fue más común distal al colon. Se ha reportado que las mujeres adultas se quejan de estreñimiento más que los hombres, y se ha reportado que está asociado con la cirugía ginecológica¹⁹. Utano et al.^(,18), asociaron el estreñimiento en mujeres con la longitud proximal del colon. Sin embargo, a diferencia de su estudio, se puede sugerir que puede estar relacionado con el hecho de que la tortuosidad es mayor en los segmentos colónicos distales en comparación con los hombres. A nivel mundial, las tasas de incidencia y mortalidad por cáncer colorrectal son más altas en los hombres²⁰.

Las principales funciones del intestino grueso consisten en acumular residuos de digestión y absorber agua y electrolitos. Las secciones ascendente y transversal del colon contribuyen significativamente a este proceso. Con la gravedad, las heces colocadas en el lumen de estas regiones ejercen un efecto descendente. Si bien esto se acomoda mediante la expansión en el ciego, ubicado en la base del colon ascendente, puede hacer que el colon transversal se curve hacia abajo porque está en el plano horizontal. Además, debido a que el epiplón mayor está unido al colon transversal, se cree que la deposición de grasa que ocurre aquí debido al aumento de peso puede resultar en un tirón hacia abajo en el colon transversal. Como resultado, la ptosis en la columna transversal se puede ver en diversos grados y números²¹.

Durante el desarrollo embriológico del intestino se producen cambios significativos en su morfología debido a sus rotaciones y contacto con la pared abdominal posterior (partes del colon ascendente y descendente). Secundariamente, las partes retroperitoneales y las transiciones intraperitoneales (flexuras) y partes de las mesoestructuras que permiten el movimiento afectan significativamente la morfología del colon. Las partes retroperitoneales que son menos móviles son estructuralmente menos tortuosas, mientras que las partes intraperitoneales que son más móviles se espera que sean más²².

El colon transversal es la sección del intestino grueso que mide aproximadamente 50 cm de largo y es transversal en el abdomen, que está conectada entre el colon ascendente y el colon patrón y conectada a ellos por flexuras cólicas. La columna transversal tiene mayor movilidad que otros segmentos del colon. La longitud de la estructura peritoneal llamada mesocolon transversal, que se une a la pared abdominal posterior, puede ser variable. La longitud del mesocolon transversal y la posición de las flexuras cólicas y su angulación pueden causar variaciones en la forma y posición de la columna transversal²³. Las causas de las variaciones del colon transversal incluyen condiciones clínicas como anomalías congénitas, predisposición genética, sexo, dieta privada de fibra, esfuerzo prolongado y síndrome del intestino irritable. La longitud del colon transversal puede causar problemas intestinales, náuseas o problemas de la piel que se manifiestan con síntomas como estreñimiento y dolor abdominal (intestino excesivamente largo, colon redundante)²⁴.

El uso de modelos de inteligencia artificial para la detección morfométrica y el apoyo al diagnóstico clínico ha ido en aumento recientemente. En nuestro estudio, la detección de objetos de la forma del colon transversal del intestino grueso se realizó con YOLOv8. Se prevé que los datos obtenidos de esta manera harán una contribución importante a las definiciones morfológicas relacionadas con el colon transversal.

Las limitaciones del estudio son que el estudio es retrospectivo y no había información clínica y de laboratorio detallada sobre los pacientes debido al uso de un conjunto de datos en línea. Además, mejorar el limitado conjunto de datos mejorará los resultados de la IA y el aprendizaje automático.

Conclusión

Este artículo destaca la importancia de comprender la morfología del intestino grueso para una interpretación precisa de los resultados de la colonografía por TC y un tratamiento clínico eficaz de los pacientes con sospecha de anomalías del intestino grueso.

Además, este estudio sugiere que la tortuosidad y la longitud de los segmentos colónicos en cada paciente pueden ser variables. Se ha revelado que la longitud del colon distal es más larga para el sexo masculino en comparación con el femenino. Esta información es importante para realizar procedimientos intervencionistas como la colonoscopia convencional en los ancianos. Se ha demostrado que la colonografía por TC es importante en la tipificación de la tortuosidad, y se debe tener en cuenta que los segmentos colónico transverso y sigmoide tienen más tortuosidad. Además, este estudio demostró que el 88.6% de las imágenes del conjunto de datos de prueba se detectaron correctamente y que la IA puede desempeñar un papel importante en la tipificación de dos puntos.

³Disponibilidad de datos: United States National Cancer Institute (<https://www.cancerimagingarchive.net/>)

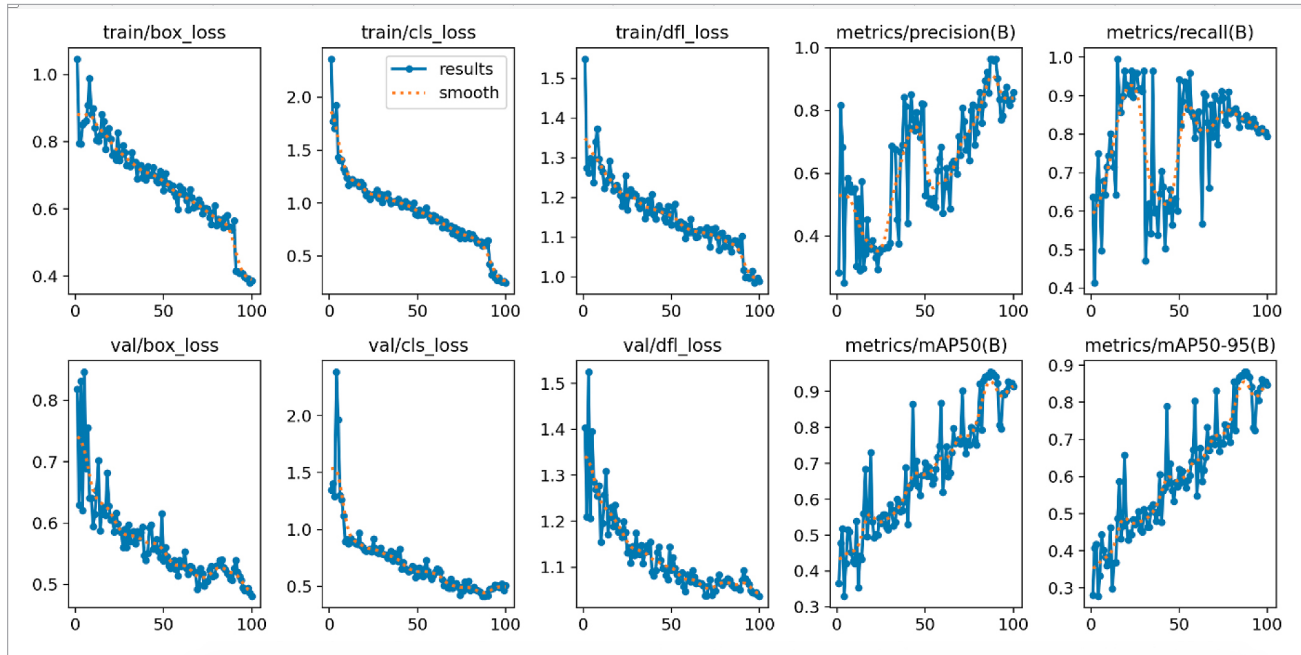
Referencias

1. Standing S. Gray's Anatomy e-Book: The Anatomical Basis of Clinical Practice. 41st ed. Elsevier Health Sciences; 2016.
2. Faiss S. The missed colorectal cancer problem. *Dig Dis Basel Switz.* 2011; 29 Suppl 1: 60-63; doi: 10.1159/000331119.
3. Petryszyn PW, Kempinski R, Michalowicz J, et al. Non-medical costs of colonoscopy. *Przegląd Gastroenterol.* 2014; 9(5): 270-4; doi: 10.5114/pg.2014.46161.
4. Scheirey CD, Fowler KJ, Therrien JA, et al. ACR Appropriateness Criteria(r) Acute Nonlocalized Abdominal Pain. *J Am Coll Radiol.* 2018; 15(11, Supplement): S217-S231; doi: 10.1016/j.jacr.2018.09.010.
5. Malik J, Kiranyaz S, Kunhoth S, et al. Colorectal Cancer Diagnosis from Histology Images: A Comparative Study. 2019; doi: 10.48550/arXiv.1903.11210.
6. Gupta P, Chiang S-F, Sahoo PK, et al. Prediction of Colon Cancer Stages and Survival Period with Machine Learning Approach. *Cancers.* 2019; 11(12): 2007; doi: 10.3390/cancers11122007.
7. Ogony J, de Bel T, Radisky DC, et al. Towards defining morphologic parameters of normal parous and nulliparous breast tissues by artificial intelligence. *Breast Cancer Res BCR.* 2022; 24(1): 45. doi: 10.1186/s13058-022-01541-z.
8. Smith K, Clark K, Bennett W, et al. Data From CT COLONOGRAPHY. 2015; doi: <https://doi.org/10.7937/K9/TCIA.2015.NWTESAY1>.
9. Redmon J, Divvala S, Girshick R, et al. You Only Look Once: Unified, Real-Time Object Detection. In: 2016 IEEE Conference on Computer Vision and Pattern Recognition (CVPR). 2016; pp. 779-88; doi: 10.1109/CVPR.2016.91.
10. Su Y, Cheng B, Cai Y. Detection and Recognition of Traditional Chinese Medicine Slice Based on YOLOv8. In: 2023 IEEE 6th International Conference on Electronic Information and Communication Technology (ICEICT). 2023; pp. 214-7; doi: 10.1109/ICEICT57916.2023.10245026.
11. Xiao B, Nguyen M, Yan WQ. Fruit ripeness identification using YOLOv8 model. *Multimed Tools Appl.* 2023; doi: 10.1007/s11042-023-16570-9.

12. Atkin W, Dadswell E, Wooldrage K, et al. Computed tomographic colonography versus colonoscopy for investigation of patients with symptoms suggestive of colorectal cancer (SIGGAR): a multicentre randomised trial. *The Lancet*. 2013; 381(9873): 1194-202; doi: 10.1016/S0140-6736(12)62186-2.
13. Ganeshan D, Elsayes KM, Vining D. Virtual colonoscopy: Utility, impact and overview. *World J Radiol*. 2013; 5(3): 61-7; doi: 10.4329/wjr.v5.i3.61.
14. Abe T, Ujije A, Taguchi Y, et al. Anomalous inferior mesenteric artery supplying the ascending, transverse, descending, and sigmoid colons. *Anat Sci Int*. 2018; 93(1): 144-8; doi: 10.1007/s12565-017-0401-2.
15. Wozniak S, Pawlus A, Grzelak J, et al. Acute colonic flexures: the basis for developing an artificial intelligence-based tool for predicting the course of colonoscopy. *Anat Sci Int*. 2023; 98(1): 136-42; doi: 10.1007/s12565-022-00681-8.
16. Khashab MA, Pickhardt PJ, Kim DH, et al. Colorectal anatomy in adults at computed tomography colonography: normal distribution and the effect of age, sex, and body mass index. *Endoscopy*. 2009; 41(8): 674-8; doi: 10.1055/s-0029-1214899.
17. Sadahiro S, Ohmura T, Yamada Y, et al. Analysis of length and surface area of each segment of the large intestine according to age, sex and physique. *Surg Radiol Anat SRA*. 1992; 14(3): 251-7; doi: 10.1007/BF01794949.
18. Utano K, Nagata K, Honda T, et al. Bowel habits and gender correlate with colon length measured by CT colonography. *Jpn J Radiol*. 2022; 40(3): 298-307; doi: 10.1007/s11604-021-01204-7.
19. Müller-Lissner SA, Kamm MA, Scarpignato C, et al. Myths and misconceptions about chronic constipation. *Am J Gastroenterol*. 2005; 100(1): 232-42; doi: 10.1111/j.1572-0241.2005.40885.x.
20. World Health Organization. International Agency for Research on Cancer. 2023. <https://www.iarc.who.int/>
21. Coffey JC. Surgical anatomy and anatomic surgery - Clinical and scientific mutualism. *The Surgeon*. 2013; 11(4): 177-82; doi: 10.1016/j.surge.2013.03.002.
22. Tirkes T, Sandrasegaran K, Patel AA, et al. Peritoneal and retroperitoneal anatomy and its relevance for cross-sectional imaging. *Radiogr Rev Publ Radiol Soc N Am Inc*. 2012; 32(2): 437-51; doi: 10.1148/rg.322115032.
23. Alazmani A, Hood A, Jayne D, et al. Quantitative assessment of colorectal morphology: Implications for robotic colonoscopy. *Med Eng Phys*. 2016; 38(2): 148-54; doi: 10.1016/j.medengphys.2015.11.018.
24. Primal Pictures. Anatomical Variations: The Transverse Colon. n.d. Available from: <https://www.primalpictures.com/blogs/transverse-colon-anatomical-variation/>.

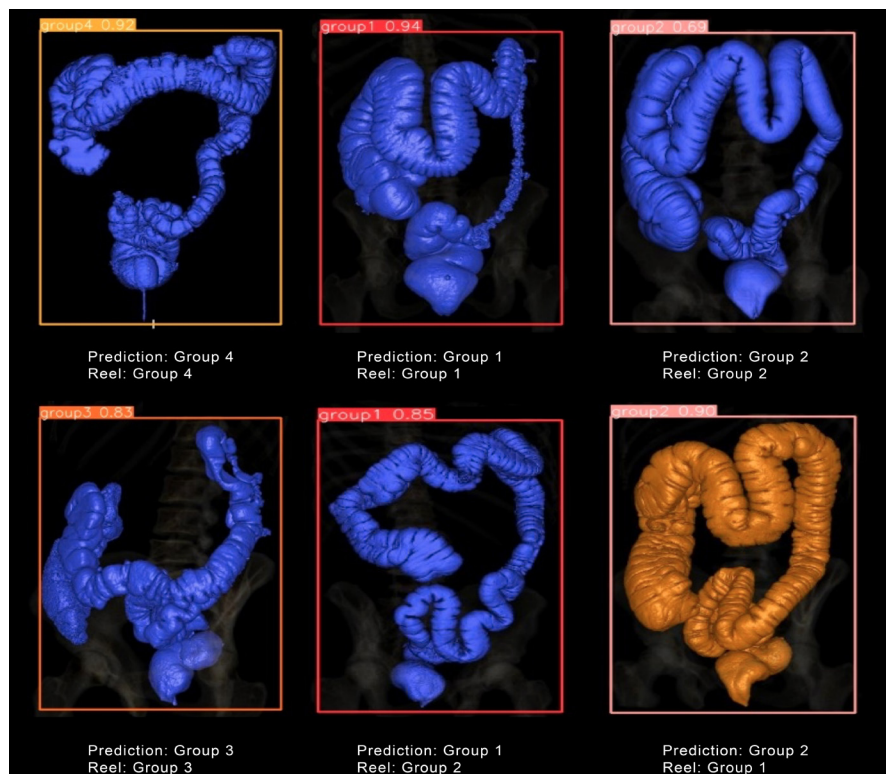
Material suplementario

Figura S1



Resultados del entrenamiento del modelo YOLOv8x.

Figura S2



Algunas predicciones del modelo entrenado en el conjunto de datos de prueba.