



Versión Español



English Version



Crossmark

REPORTE DE CASO

Cirugía simultánea periodontal y endodóntica: reporte de cuatro casos clínicos.

Simultaneous periodontal and endodontic surgery: report of four clinical cases.

Pablo Emilio Molano,¹  Juan Sebastián Duque F,¹  Deisy Milena Urbano Gómez^{1, 2} 

1 Escuela de Odontología, Universidad del Valle, Cali, Colombia, Universidad del Valle. 2 Colegio Odontológico Colombiano, Cali, Colombia

Resumen

Descripción del caso:

Cuatro casos de pacientes (41 a 68 años) que presentaron lesiones periapicales y necesidad de cirugía periodontal con fines preprotésico.

Hallazgos clínicos:

El primer caso presentó un retenedor intrarradicular difícil de retirar y con posibilidades de generar una fractura radicular; además, se observó asimetría del cenit gingival. El segundo caso presentó una corona completa en el 16 con desadaptación marginal mesial y márgenes subgingivales en distal. El tercer caso presentó una fístula vestibular con inflamación a nivel cervical. El cuarto caso presentó una fístula vestibular en el incisivo lateral superior derecho. Todos los pacientes tenían lesiones apicales.

Tratamiento y resultados:

Los tres primeros casos recibieron cirugía de alargamiento coronal y en el mismo acto quirúrgico una cirugía apical. En el cuarto caso se realizó cirugía apical y colocación de los implantes del 13 y 15 con pónico del 14. Durante el control clínico y radiografías realizadas posterior a los procedimientos quirúrgicos se recuperó el tejido óseo alrededor de la lesión.

Relevancia clínica:

Considerando los resultados obtenidos, se propone realizar en un solo acto quirúrgico los procedimientos de cirugía periodontal y endodóntica. Así, se disminuyen costos, desplazamiento, número de citas, toma de medicamentos y complicaciones posquirúrgicas.



ACCESO ABIERTO

Citación: Molano PE, Duque JS, Urbano GDM **Cirugía simultánea periodontal y endodóntica: reporte de cuatro casos clínicos.** Colomb Méd (Cali),2024; 55(2):e5006363. <http://doi.org/10.25100/cm.v55i2.6363>

Recibido: 19 Feb 2024

Revisado: 26 May 2024

Aceptado: 29 Jun 2024

Publicado: 30 Jun 2024

Palabras clave:

Cirugía endodóntica, cirugía periodontal, enfermedad periodontal, periápice, periodontitis, reporte de caso.

Keywords:

Endodontic surgery, periodontal disease, periapical, periodontitis, case report.

Copyright: © 2024 Universidad del Valle



Conflict of interest:

Ninguno.

Corresponding author:

Pablo Emilio Molano.

Escuela de Odontología,
Universidad del Valle, Cali,

Colombia. Email: [pablo.e.molano@
correounivalle.edu.co](mailto:pablo.e.molano@correounivalle.edu.co)

Abstract

Case Description:

Four cases of patients aged 41, 33, 43 and 68 years who presented periapical lesions and needed periodontal surgery for pre-prosthetic purposes.

Clinical Findings:

The first case presented an intra-radicular retainer that was difficult to remove and likely to generate a root fracture. In addition, asymmetry of the gingival zenith was observed. The second case presented a complete crown at 16 with mesial marginal mismatch and subgingival margins distally. The third case presented a vestibular fistula with inflammation at the cervical level. The fourth case presented a vestibular fistula in the upper right lateral incisor. All patients showed apical lesions.

Treatment and Outcome:

The first three cases received coronal lengthening and apical surgery in the same surgical procedure. In the fourth case, apical surgery was performed, and placement of implants 13 and 15 with a pontic of 14. During the clinical control and radiographs performed after the surgical procedures, bone filling of the lesion was found.

Clinical Relevance:

Considering the results obtained, performing the periodontal and endodontic surgery procedures in a single surgical act is suggested. This reduces costs, travel, number of appointments, medication intake and post-surgical complications.

Introducción

La destrucción dental ocasionada por la caries o por lesiones traumáticas acompañada de compromiso pulpar conlleva a la necesidad de realización de tratamientos de conducto previo a la rehabilitación oral y en algunos de ellos requieren de cirugía periodontal con fines de alargamiento de coronas clínicas o tratamiento de la enfermedad periodontal^{1,2}. Para la cirugía endodóntica, algunas de las indicaciones son: cuando la endodoncia convencional fracasa, cuando la posibilidad de un retratamiento es poco viable y cuando una lesión apical aumenta de tamaño. Ésta consta de dos categorías: la cirugía apical y la perirradicular³. En algunos casos se requieren procedimientos de cirugía apical y en el mismo sitio cirugías con fines periodontales, por lo cual el objetivo de esta serie de casos es establecer las indicaciones, contraindicaciones y la técnica quirúrgica en aquellos casos donde se requiera realizar ambos procedimientos, evitando así dos tiempos quirúrgicos y disminuyendo costos y posibles complicaciones posquirúrgicas.

Reporte de casos

Caso # 1

Paciente masculino de 41 años, sin antecedentes sistémicos. Presentó una zona radiolúcida apical de 6 mm de diámetro en el incisivo central superior derecho 11, la cual no mejoraba con la endodoncia convencional; se diagnosticó como diente previamente tratado y periodontitis apical crónica. La corona presentó una reconstrucción del muñón con un retenedor intrarradicular con buena longitud y difícil de retirar, y con posibilidades de generar una fractura radicular al momento de su remoción por lo que se decidió realizar una cirugía apical. La movilidad se midió durante el examen inicial y en la re-evaluación. Periodontalmente, se encontró una asimetría del cenit gingival en el diente 11 con respecto al 12 y 21; teniendo un ancho de 10 mm, una longitud de 7 mm, un diastema de 2 mm y un surco de 5 mm. Considerando estos hallazgos se planteó al paciente una cirugía de alargamiento coronal por medio de gingivectomía a bisel interno con una osteotomía de 2 mm y en el mismo acto quirúrgico la realización junto al endodoncista de una cirugía apical (Figura 1 A-B).

Tratamiento

El procedimiento quirúrgico comenzó con la anestesia infiltrativa por vestibular y palatino. Se realizó la medición del punto cenit del diente adyacente (diente 21 como referencia), se colocó un punto sangrante y apical donde se realizó una incisión a bisel interno, luego la incisión intracrevicular y el retiro del collar gingival.

Las incisiones intracreviculares se extendieron desde el 13 al 21 realizando incisiones relajantes en mesial del 13 y distal del 21. Se elevó un colgajo mucoperiostico, donde se observó pérdida de la tabla vestibular a nivel apical. Con una cureta de Lucas se retiró todo el tejido de granulación, se realizó una apicectomía de 3 mm con una fresa zecrya, retropreparación con puntas de ultrasonido para cirugía apical NSK®, retrobturación con cemento de Agregado de Trióxido Mineral (MTA) y se realizó el alargamiento coronal para nivelar el hueso alveolar a la misma altura del diente 21. Se hizo el raspaje y alisado radicular, la sutura posicionada apicalmente y se indicó tratamiento con antibióticos por medio de azitromicina una toma diaria de 500 mg durante 3 días y analgésico nimesulide de 100 mg cada 12 horas durante 3 días (Figura 2A).

Resultados y seguimiento

Se realizó un control clínico y el retiro de los puntos una semana después de los procedimientos. Se observaron tejidos con cicatrización normal. El diente provisional se rebasó a las dos semanas y a los 3 meses se tomó la radiografía, la cual mostró óptimas condiciones de cicatrización.

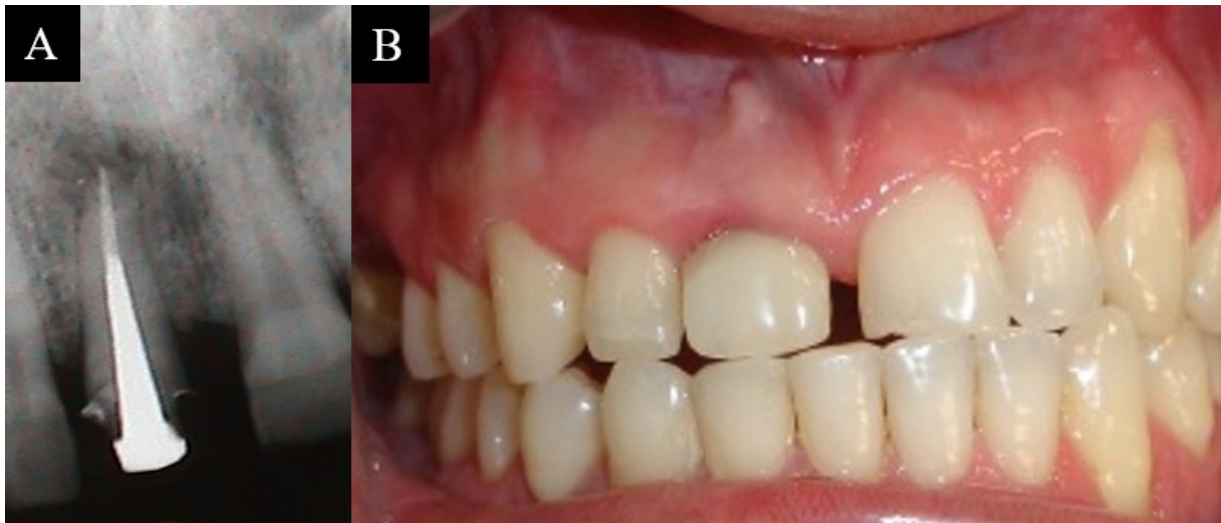

Figura 1. A. Retenedor intrarradicular y lesión apical. B. Asimetría del zenith gingival en el 11.

Después de esto, se continuó con la fase de rehabilitación donde se procedió a tomar la impresión definitiva, se realizó el montaje de modelos de estudio y se envió al laboratorio para la confección de la cofia metálica, la cual se probó, se determinó el color y se cementó la corona completa de forma definitiva. Clínicamente no se encontraron cambios de la movilidad dental al final del tratamiento (Figura 2B).

Caso # 2

Paciente de 33 años que presentó una corona completa en el diente 16 y periodontalmente, se encontraron surcos con un promedio de 3 mm, sin movilidad dental, sin pérdida de inserción y leve inflamación. Se diagnosticó una gingivitis asociada a la desadaptación marginal mesial y márgenes subgingivales en distal de la corona del 16 que requerían de cirugía de alargamiento coronal.

En la evaluación radiográfica se evidenció una lesión apical extensa en la raíz mesial generando como diagnóstico un diente previamente tratado y periodontitis apical asintomática, con un retenedor intrarradicular directo de adecuada adaptación y longitud, por lo cual se optó por realizar la cirugía periodontal y endodóntica en el mismo acto (Figura 3A).

Tratamiento

Se realizó una incisión intracrevicular por vestibular y una incisión a bisel interno e intracrevicular por palatino, y se retiró el collar gingival. Se elevó un colgajo mucoperiostico y se realizó la cirugía de alargamiento coronal, tras la cual la endodoncista prosiguió con la cirugía apical. Esta inició con el retiro del tejido de granulación con una cucharilla, se hizo apicectomía de los 3 mm del ápice radicular de la raíz meso vestibular con fresa zecrya, luego retropreparación con ultrasonido para cirugía apical NSK®, y retro-obturación con cemento agregado MTA.

Resultados y seguimiento

Los puntos de sutura se retiraron 8 días después, observando tejidos en proceso de cicatrización normal y 12 meses después de los procedimientos quirúrgicos se realizó control mediante radiografías que mostraron un relleno óseo completo de la lesión apical, lo cual indicó buena cicatrización. En ese momento la paciente decidió realizar la rehabilitación definitiva del diente 16 (Figura 3B-D).

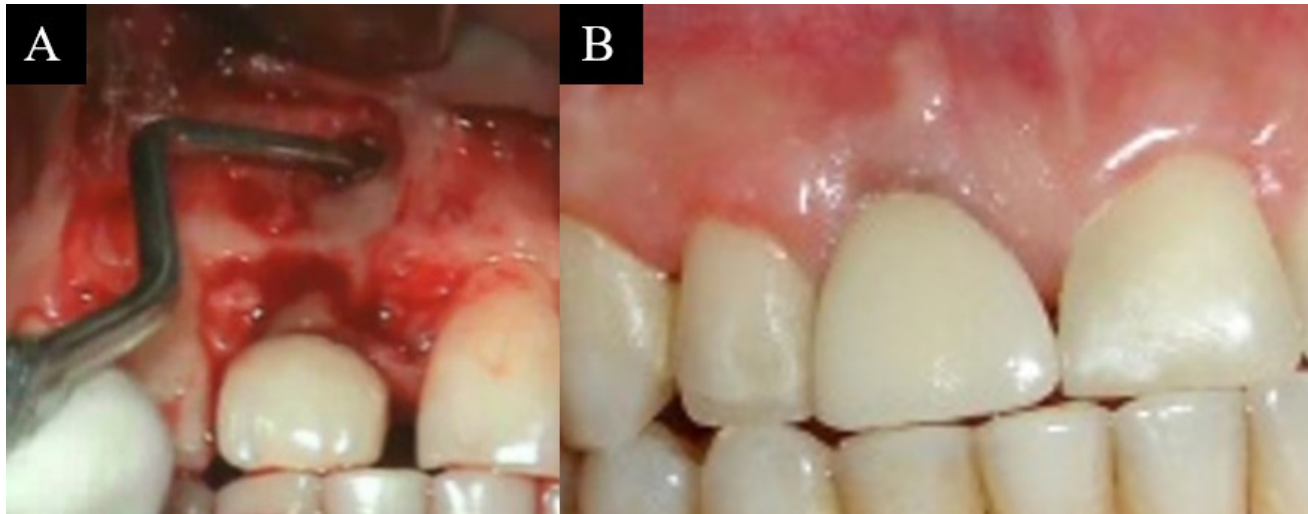


Figura 2. A. Degranulación de la lesión apical y alargamiento coronal. B. Cementación definitiva de corona metal porcelana

Caso # 3

Paciente de 43 años quien presentó una fistula vestibular apical al diente 25. Las coronas de los dientes 24 y 25 presentaban surcos de 3 mm, inflamación y sangrado al sondeo diagnosticándose una gingivitis, además las coronas eran pequeñas y los márgenes subgingivales invadían el espacio biológico, lo cual generaba inflamación a nivel cervical e indicaba la necesidad de realizar una cirugía de alargamiento coronal. Radiográficamente se evidenció en el diente 24 una zona radiopaca coronal e intrarradicular compatible con corona y retenedor intrarradicular amplio seguido de una zona radiopaca en el tercio apical compatible con material de obturación endodóntica, una zona radiolúcida apical compatible con lesión periapical, se diagnosticó como diente previamente tratado y absceso apical crónico.

Tratamiento

Se realizó el alargamiento coronal por medio de incisión intracrevicular, un colgajo mucoperióstico y osteotomía para remover todo el tejido de granulación con cureta de Lucas. Posteriormente, se realizó una apicectomía con fresa zecrya, retropreparación con puntas de ultrasonido NSK®, retroobturación con cemento con ionómero de vidrio reforzado (IRM).

Resultados y seguimiento

Después de un año de las cirugías, la imagen radiográfica mostró relleno óseo completo de la lesión apical y la rehabilitación definitiva en óptimas condiciones (Figura 4 A-C).

Caso #4

Paciente de 68 años quien presentó una fistula vestibular en el diente incisivo lateral superior derecho 12. Periodontalmente presentó una gingivitis, sangrado al sondaje, y movilidad grado 1. No se encontraron bolsas ni periodontitis activa.

Radiográficamente, se observó un ensanchamiento del espacio del ligamento periodontal y una zona radiolúcida apical en el 12 y 16. Se diagnosticó como necrosis pulpar y absceso apical crónico. Se realizó la endodoncia convencional de los dientes 12 y 16; sin embargo, en un control a los 6 meses se observó que el diámetro de la lesión en el diente 12 no había disminuido. Considerando estos hallazgos, se optó por realizar una cirugía apical y en el mismo acto quirúrgico colocar los implantes de los dientes 13 y 15 con pónico del 14.

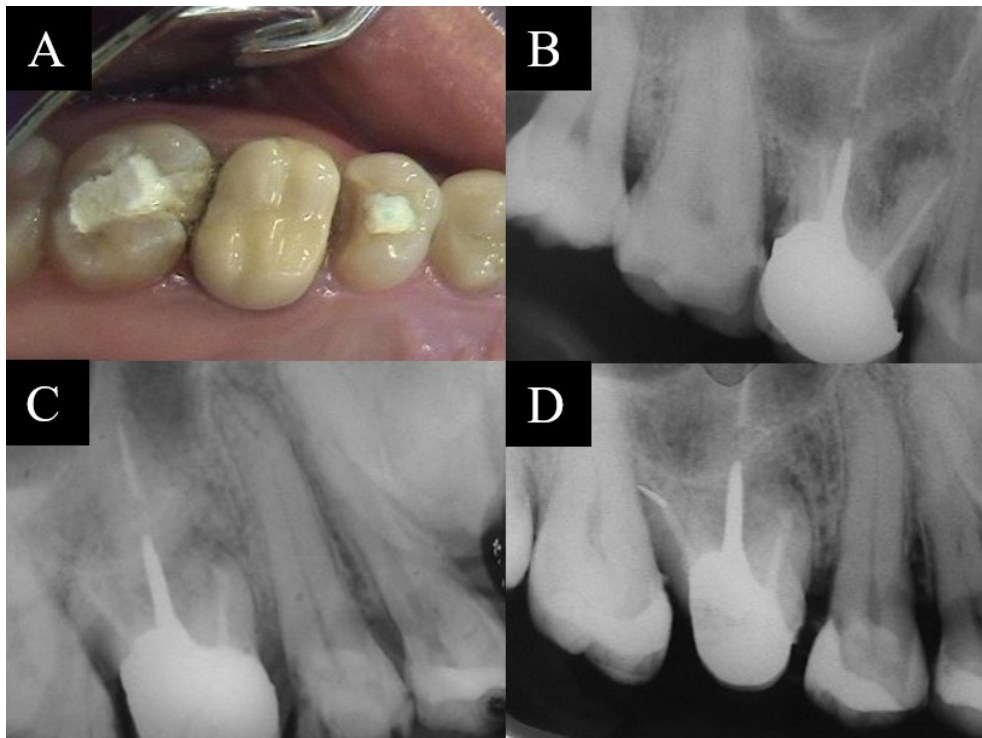


Figura 3. A. Vista oclusal del 16. B. Radiografía mayo 2004. C. Radiografía diciembre 2004. D. Radiografía mayo 2005.

Tratamiento

Se realizó una incisión crestal del diente 15 al 13, intracrevicular vestibular y palatino del 12 con incisión relajante en mesial del 11. Se elevó un colgajo mucoperiostico. Se removió tejido de granulación apical del diente 12 y se realizó la cirugía apical eliminando 3 mm del ápice del 12 con fresa zecrya, retropreparación con puntas de ultrasonido, y retrobturación con cemento MTA.

Posteriormente, se colocaron los implantes basados en la guía quirúrgica previamente realizada. La preparación del lecho del implante (Zimmer) se realizó para poder colocar un implante de 4.1 x 10 mm en el 15 y de 3.7 x 13 mm a nivel del 13. Finalmente se tomaron puntos de sutura.

Resultados y seguimiento

Se realizó una evaluación clínica y radiográfica después de 6 meses donde se observó una resolución completa de la lesión y el óptimo estado de los implantes. Se procedió a realizar la segunda fase quirúrgica de los implantes del 15 y 13 y la rehabilitación definitiva.

Consentimientos

Se obtuvo el consentimiento informado por escrito de los pacientes para la publicación de este reporte de caso y las imágenes que lo acompañan.

Discusión

En este reporte se presentan cuatro casos con lesiones periapicales en el maxilar superior y la necesidad de una cirugía periodontal con fines preprotésico, para quienes se empleó un solo acto quirúrgico para solucionar ambos problemas. De esta manera, se buscó disminuir el número de citas, los costos del tratamiento y las posibles complicaciones al realizar dos procedimientos quirúrgicos por separado.

Diversas situaciones clínicas requieren de un manejo multidisciplinario para mejorar la función, el bienestar y la estética ¹. Aunque los avances tecnológicos en el tratamiento endodóntico convencional han reducido el número de casos que requieren cirugía apical, en algunos casos es necesario realizar métodos quirúrgicos donde un tratamiento endodóntico ortógrado no representa la mejor alternativa o no es posible realizarlo^{4,5}. La cirugía periodontal se realiza con fines de tratamiento de la enfermedad periodontal utilizando técnicas conservadoras o resectivas, en cirugía preprotésica para alargamiento de coronas clínicas, para cubrir retracciones, y aumentar rebordes atrofiados, entre otros ¹.

El procedimiento más común y que se empleó en tres de los casos aquí presentados fue la cirugía de alargamiento de corona, donde se eliminó encía y hueso, creando una corona más larga que permitiera la retención de una corona y así evitar la invasión del espacio biológico ⁶⁻¹⁴.

Entre los problemas periodontales más comunes se encuentran la hipertrofia gingival, problemas restaurativos como son coronas clínicas cortas, caries, la sonrisa gingival, la asimetría gingival,¹⁵⁻¹⁹ y la erupción pasiva alterada, siendo esta última la patología más común ^{7,20}. En los casos reportados se encontró sangrado al sondeo, lo cual es un signo clínico de lesión inflamatoria y es utilizado como indicador del estado periodontal y la progresión de gingivitis. Las técnicas quirúrgicas usadas en estos casos fueron elevación de colgajo mucoperiostico en combinación con el retiro de tejido de granulación y apicectomía, las cuales han sido documentadas en reportes previos ²¹⁻²⁴.

Las posibles contraindicaciones de realizar las cirugías en simultáneo se pueden dar cuando la longitud radicular remanente postquirúrgica del diente a tratar sea desfavorable, o en dientes que sean pilares para prótesis fija o removible donde dicho procedimiento pueda afectar su pronóstico. De igual manera en casos en donde existan fracturas verticales o estallidos radiculares, o cuando se altera mucho la proporción corona raíz.

Como se mencionó anteriormente, las cirugías simultáneas realizadas en los pacientes presentados representan una reducción en los tiempos quirúrgicos pues al hacerlas por separado hay que esperar 2 a 3 meses para el segundo acto. De igual manera se logra disminuir la morbilidad y el riesgo de eventos adversos en pacientes que requieran la suspensión de medicamentos específicos para la realización de las cirugías (e.g. anticoagulantes). Para los pacientes también representa un beneficio en cuanto a los costos.

Una complicación posible de realizar en simultáneo ambas cirugías puede ser el riesgo de aumento de la movilidad dental debido a la cercanía de la nueva cresta ósea al inicio de la lesión apical en proceso de cicatrización. Además, se podrían dar alteraciones negativas en términos de proporción corono radicular. Sin embargo, en estos casos presentados no tuvimos complicaciones.

Se recomienda que se tenga una óptima longitud radicular y un seguimiento radiográfico antes de realizar la rehabilitación definitiva.

Referencias

1. Matos CR, Bascones-Martínez A. Tratamiento periodontal quirúrgico: revisión. conceptos. consideraciones. Procedimientos. Técnicas. Av Periodon Implantol. 2011; 23(3): 155-70.
2. Lindhe J, Westfelt E, Nyman S, Socransky SS, Heijl L, Bratthall G. Healing following surgical/non-surgical treatment of periodontal disease A clinical study. J Clin Periodontol. 1982; 9(2): 115-28. doi: 10.1111/j.1600-051x.1982.tb01227.x.
3. Kim S, Kratchman S. Modern endodontic surgery concepts and practice: a review. J Endod. 2006; 32(7): 601-23. doi: 10.1016/j.joen.2005.12.010.

4. Baruwa AO, Martins JNR, Pires MD, Pereira B, Cruz PM, Ginjeira A. Management of apico-marginal defects with endodontic microsurgery and guided tissue regeneration: a report of thirteen cases. *J Endod.* 2023; 49(9): 1207-15. doi: 10.1016/j.joen.2023.07.009.
5. Setzer FC, Kratchman SI. Present status and future directions: Surgical endodontics. *Int Endod J.* 2022; 55(Suppl 4): 1020-58. doi: 10.1111/iej.13783.
6. Villaerde G, Carrion B, Barbosa R, Bascones I, Bascones A. Tratamiento quirúrgico de las coronas clínicas cortas: técnica de alargamiento coronario. *Av Periodon Implantol.* 2000; 12: 117-26.
7. Hempton T, Esrason F. Crown lengthening to facilitate restorative treatment in the presence of incomplete passive eruption. *J Can Dent Assoc.* 2000; 28: 290-1.
8. Lai JY, Silvestri L, Girard B. Anterior esthetic crown - lengthening surgery: a case report. *J can dent Assoc.* 2001; 67: 600-3.
9. Mohan S, Lavu V. Gingival Zenith Correction by Laser Gingivectomy. *Cureus.* 2024; 16(1): e51495.
10. Cabrera I, Guerrero F, Peyrallo F. Alargamiento quirúrgico coronario. *Quintessence.* 1997; 10: 442-5.
11. Weinberg MA, Fernandez AR, Scherer W. Delayed passive eruption: an old concept with a distinct guise. *Gen Dent.* 1996; 44(4): 352-5.
12. Bensimon GD. Procedimiento de alargamiento quirúrgico de la corona para mejorar el aspecto estético. *Int J Per Rest Dent* 1999; 19: 333-41.
13. Bruhnke M, Krastl G, Neumeyer S, Beuer F, Herklotz I, Naumann M. Forced orthodontic extrusion to restore the unrestorable: a proof of concept. *Int J Periodontics Restorative Dent.* 2023; 43(5): 560-9.
14. Jorgensen MG, Nowzari H. Aesthetic crown lengthening. *Periodontol.* 2000. 2001; 27: 45-58. doi: 10.1034/j.1600-0757.2001.027001045.x.
15. Dello RNM. Placement of crown margins in patients with altered passive eruption. *Int J Periodontics Restorative Dent.* 1984; 4(1): 58-65.
16. Lai JY, Silvestri L, Girard B. Anterior esthetic crown-lengthening surgery: a case report. *J Can Dent Assoc.* 2001; 67(10): 600-3.
17. Davarpanah M, Jansen CE, Vidjak FMA, Étienne D, Kebir M, Martinez H. Consideraciones restauradoras y periodontales de coronas clínicas cortas. *Rev Int Odont Rest Per.* 1998; 2(5): 401-7.
18. Palomo F, Kopczyk RA. Rationale and methods for crown lengthening. *J Am Dent Assoc.* 1978; 96(2): 257-60. doi: 10.14219/jada.archive.1978.0066.
19. Dolt AH 3rd, Robbins JW. Altered passive eruption: an etiology of short clinical crowns. *Quintessence Int.* 1997; 28(6): 363-72.
20. Coslet JG, Vandarsall RL, Weigold A. Diagnosis and classification of delayed passive eruption of the dentogingival junction in the adult. *Alpha Omegan.* 1977; 70: 24-8.
21. Moreno RJA, Ortiz RAJ. Periodontal granulation tissue preservation in surgical periodontal disease treatment: a pilot prospective cohort study. *J Periodontal Implant Sci.* 2022; 52(4): 298-311. doi:10.5051/jpis.2105780289
22. Correa AJ, Alister JP, Manterola C. Uso de la fibrina rica en plaquetas inyectable (i-prf) en defectos infra óseos en terapia periodontal no quirúrgica. reporte de dos casos. *Int J Odontostomat.* 2019; 13(3): 271-4.
23. Ibrahim AA, Tawfik OK, EINahass H. Partial (incomplete) removal of granulation tissue using modified minimally invasive surgical technique in treatment of infrabony defects (randomized control clinical trial). *BMC Surg.* 2024; 24(1): 230. doi:10.1186/s12893-024-02509-
24. Bahar SÇ, Karakan NC, Vurmaz A. The effects of injectable platelet-rich fibrin application on wound healing following gingivectomy and gingivoplasty operations: single-blind, randomized controlled, prospective clinical study. *Clin Oral Investig.* 2024; 28(1): 85.