Colombia Médica

Versión español

English version

Check for updates
CrossMark

REPORTE DE CASO

Coexistencia de fibrosis quística y deficiencia congénita de factor XI en una paciente pediátrica: reporte de caso

Coexistence of cystic fibrosis and congenital factor XI deficiency in a pediatric patient: a case report

Michelle Higuera-Carrillo[1,2,3] **Sara Vallejo-Tamayo**[4,5] **Catalina Vasquez-Sagra**[2,3] **Jorge Mario Rueda Rincón**[6,7]

1 Universidad Nacional de Colombia, Facultad de Medicina, Departamento de Pediatría, Bogotá, Colombia. **2** Hospital Infantil Universitario de San José, Bogotá, Colombia. **3** Fundación Universitaria de Ciencias de la Salud (FUCS), Bogotá, Colombia. **4** Universidad CES, Facultad de Medicina, Departamento de Pediatría, Medellín, Colombia. **5** Hospital Pablo Tobón Uribe, Medellín, Colombia. **6** Universidad Surcolombiana, Neiva, Colombia. **7** Hospital Universitario Hernando Moncaleano Perdomo, Neiva, Colombia.

ACCESO ABIERTO

Citación: Higuera-Carrillo M, Vallejo-Tamayo S, Vasquez-Sagra C, Rueda Rincón JM. **Coexistencia de fibrosis quística y deficiencia congénita de factor XI en una paciente pediátrica: reporte de caso**. Colomb Med (Cali). 2026; 57(2):e5007143. https://doi.org/10.25100/cm.v57i2.7143

Recibido: 12 Ene 2026
Revisado: 07 Jun 2026
Aceptado: 30 Jun 2026
Publicado: 30 Jun 2026

Palabras clave

Fibrosis Quística; Deficiencia del Factor XI; Trastornos de la Coagulación Sanguínea; Insuficiencia Pancreática Exocrina.

Keywords

Cystic Fibrosis; Factor XI Deficiency; Blood Coagulation Disorders; Exocrine Pancreatic Insufficiency.

Resumen

Introducción

La fibrosis quística puede asociarse con alteraciones de la coagulación secundarias a malabsorción de vitamina K o disfunción hepatobiliar. Sin embargo, la prolongación aislada del tiempo de tromboplastina parcial activada (TTPa) requiere investigar otras causas, incluidas las deficiencias hereditarias de factores de coagulación.

Presentación del caso

Paciente femenina de 11 años con fibrosis quística confirmada mediante pruebas de sudor y estudio molecular, portadora de la variante *CFTR* c.3846G>A, con insuficiencia pancreática exocrina grave y predominio de manifestaciones gastrointestinales. Durante una hospitalización presentó prolongación persistente del TTPa con índice internacional normalizado (INR) normal. El estudio hematológico evidenció actividad reducida del factor XI (33 UI/dL), con niveles normales de los factores VIII, IX, XIII y del factor de von Willebrand, hallazgos compatibles con deficiencia de factor XI.

Discusión

Aunque las alteraciones de la coagulación en la fibrosis quística suelen relacionarse con deficiencia de vitamina K o compromiso hepatobiliar, la identificación de una deficiencia de factor XI plantea un diagnóstico concomitante poco habitual. Este hallazgo destaca la importancia de interpretar las pruebas de coagulación según su patrón de alteración y de considerar causas independientes de la enfermedad de base, especialmente por sus implicaciones en el riesgo hemorrágico.

Conclusión

En pacientes con fibrosis quística, la prolongación persistente y aislada del TTPa no debe atribuirse automáticamente a complicaciones nutricionales o hepatobiliares. Una evaluación hematológica dirigida permite identificar trastornos concomitantes de la coagulación y orientar el manejo clínico.

Copyright © 2026 Universidad del Valle



Conflicto de interés

Los autores declaran no tener conflictos de interés relacionados con la elaboración, el contenido o la publicación de este manuscrito.

Financiación

Este trabajo no recibió financiación específica de entidades públicas, comerciales ni de organizaciones sin ánimo de lucro.

Declaración de contribuciones del autor de acuerdo con CRediT

M.H-C: Conceptualización, Metodología, Investigación, Curación de datos, Redacción - borrador original y Redacción - revisión y edición. **S.V-T:** Conceptualización, Metodología, Investigación, Análisis formal, Redacción - borrador original, Redacción - revisión y edición. **C.V-S:** Investigación, Curación de datos, Validación y Redacción - revisión y edición. **J.M.R.R:** Investigación, Validación, Supervisión y Redacción - revisión y edición.

Autor de correspondencia

Michelle Higuera-Carrillo, correo electrónico: michellehiguera@yahoo.com

Abstract

Introduction

Cystic fibrosis may be associated with coagulation abnormalities secondary to vitamin K malabsorption or hepatobiliary dysfunction. However, isolated prolongation of the activated partial thromboplastin time (aPTT) warrants investigation of alternative causes, including inherited coagulation factor deficiencies.

Case presentation

An 11-year-old girl with cystic fibrosis confirmed by sweat chloride testing and molecular analysis, carrying the *CFTR* c.3846G>A variant, presented with severe exocrine pancreatic insufficiency and predominantly gastrointestinal manifestations. During hospitalization, she exhibited persistently prolonged aPTT with a normal international normalized ratio (INR). Hematological evaluation revealed reduced factor XI activity (33 IU/dL), with normal levels of factors VIII, IX, XIII, and von Willebrand factor, consistent with factor XI deficiency.

Discussion

Although coagulation abnormalities in cystic fibrosis are commonly associated with vitamin K deficiency or hepatobiliary involvement, the identification of factor XI deficiency suggests an unusual concomitant diagnosis. This finding highlights the importance of interpreting coagulation tests according to their specific pattern of abnormalities and considering conditions independent of the underlying disease, particularly given their implications for bleeding risk.

Conclusion

Persistent isolated aPTT prolongation in patients with cystic fibrosis should not automatically be attributed to nutritional or hepatobiliary complications. Targeted hematological evaluation may identify concomitant coagulation disorders and guide clinical management.

Introducción

La fibrosis quística es un trastorno autosómico recesivo multisistémico causado por variantes patogénicas del gen *CFTR*, cuya expresión clínica es altamente heterogénea [1,2]. Si bien el compromiso respiratorio constituye la manifestación característica de la enfermedad, las complicaciones gastrointestinales y hepatobiliares, particularmente la insuficiencia pancreática exocrina, la malabsorción de vitaminas liposolubles y la enfermedad hepática asociada a la fibrosis quística, continúan siendo determinantes importantes para el pronóstico y la calidad de vida en la población pediátrica [3,4].

La fibrosis quística conlleva una alteración multisistémica, con trastornos de la coagulación relativamente frecuentes, pero típicamente secundarios a mecanismos bien establecidos: deficiencia de vitamina K derivada de la malabsorción de grasas, colestasis subclínica o disfunción hepática. Los fenómenos anteriores suelen traducirse en alteraciones del tiempo de protrombina (TP) o del índice internacional normalizado (INR), cuya corrección habitualmente responde a la suplementación vitamínica y a la optimización del soporte nutricional. Sin embargo, la presencia de una prolongación persistente del tiempo de tromboplastina parcial activada (TTPa) con INR normal constituye un patrón atípico y clínicamente desafiante. Este tipo de disociación sugiere un compromiso primario de la vía intrínseca de la coagulación, característico de deficiencias hereditarias de los factores XI, IX o XII, o de la presencia de inhibidores específicos en circulación. La coexistencia de fibrosis quística y una coagulopatía congénita de la vía intrínseca es excepcional y ha sido escasamente descrita en la literatura pediátrica.

Presentamos el caso de una niña con fibrosis quística confirmada molecularmente, portadora de la variante patogénica *CFTR* c.3846G>A y con fenotipo digestivo predominante, quien presentó un TTPa persistentemente prolongado, INR normal, niveles reducidos de factor XI y sin datos de hepatopatía avanzada, lo que plantea una clínica inusual y orienta hacia una disfunción primaria concomitante de la coagulación. Este caso resalta la importancia de ampliar

la evaluación diagnóstica cuando el patrón de alteración de la coagulación no es compatible con las complicaciones habituales de la fibrosis quística, lo que permite diferenciar las alteraciones hemostáticas secundarias a la enfermedad de base de una coagulopatía congénita concomitante, con implicaciones relevantes para la evaluación del riesgo hemorrágico y la planificación de procedimientos invasivos.

Reporte de caso

Se presenta el caso de una paciente de 11 años, sin antecedentes perinatales ni familiares relevantes; obtuvo 2 puntos en la herramienta de evaluación del sangrado de la ISTH-SSC. Desde la primera infancia, mostró evidencia bioquímica compatible con fibrosis quística: la concentración de cloruro en el sudor fue de 93 mmol/L a los 2 años y de 90 mmol/L a los 4 años; ambas pruebas fueron positivas. Inició seguimiento en un programa multidisciplinario especializado a los 9 años de edad, tras un curso clínico caracterizado principalmente por síntomas gastrointestinales persistentes (dolor abdominal intermitente, distensión y estreñimiento crónico), asociados a una elevación leve pero persistente de las aminotransferasas. El estudio genético reveló la variante patogénica c.3846G>A en *CFTR*, lo que consolida el diagnóstico de fibrosis quística de fenotipo digestivo predominante, caracterizado por insuficiencia pancreática exocrina grave (elastasa fecal de 1.7 µg/g), necesidad de reemplazo enzimático continuo, suplementación con vitaminas liposolubles y manejo regular con laxante osmótico debido a la dismotilidad intestinal. En contraste, el compromiso pulmonar era mínimo, con función pulmonar preservada (VEF1 en el rango del 100-114% del valor predicho) y sin exacerbaciones pulmonares significativas ni colonización crónica por *Pseudomonas aeruginosa*.

Durante la hospitalización, se presentó una prolongación persistente del TTPa con INR normal, lo cual es poco probable que se explique por deficiencia de vitamina K o por hepatopatía propia de la fibrosis quística, lo que sugiere un trastorno primario de la vía intrínseca. Lo anterior motivó un estudio hematológico ampliado, que evidenció niveles reducidos de factor XI (33 UI/dL), mientras que los factores VIII, IX, XIII y von Willebrand se encontraban dentro de rangos normales, hallazgos compatibles con deficiencia congénita de factor XI o hemofilia C, una coagulopatía hereditaria poco frecuente y excepcionalmente rara en coexistencia con fibrosis quística (Figura 1). Estos resultados permitieron establecer la coexistencia de una coagulopatía congénita y de fibrosis quística, con implicaciones relevantes para la evaluación del riesgo hemorrágico y la planificación de procedimientos invasivos.

Discusión

La fibrosis quística es una enfermedad multisistémica en la que el compromiso gastrointestinal y hepatobiliar constituye uno de los determinantes más relevantes de la morbilidad. La insuficiencia pancreática exocrina, altamente prevalente en este grupo de pacientes, condiciona un estado crónico de malabsorción de grasas y vitaminas liposolubles, incluida la vitamina K, mientras que la colestasis y la hepatopatía asociada a la fibrosis quística aumentan el riesgo de una disfunción sintética hepática progresiva [5]. En consecuencia, las alteraciones hemostáticas observadas en estos pacientes suelen ser secundarias a estos mecanismos y comprometen predominantemente la vía extrínseca de la coagulación, lo que se manifiesta en un TP prolongado o un INR elevado [4].

Ante una alteración del perfil hemostático en pacientes con fibrosis quística, se recomienda distinguir entre trastornos que afectan predominantemente la vía extrínseca de la coagulación (TP prolongado o INR elevado) y aquellos que comprometen la vía intrínseca (TTPa prolongado), como se ilustra en la Figura 2. En el escenario de pacientes con fibrosis quística, la prolongación suele deberse a lo explicado previamente; sin embargo, en nuestra paciente, la ausencia de alteraciones bioquímicas o elastográficas compatibles con hepatopatía avanzada, junto con la persistencia de un INR normal, hizo improbable que la alteración del TTPa fuera consecuencia de la fibrosis quística.

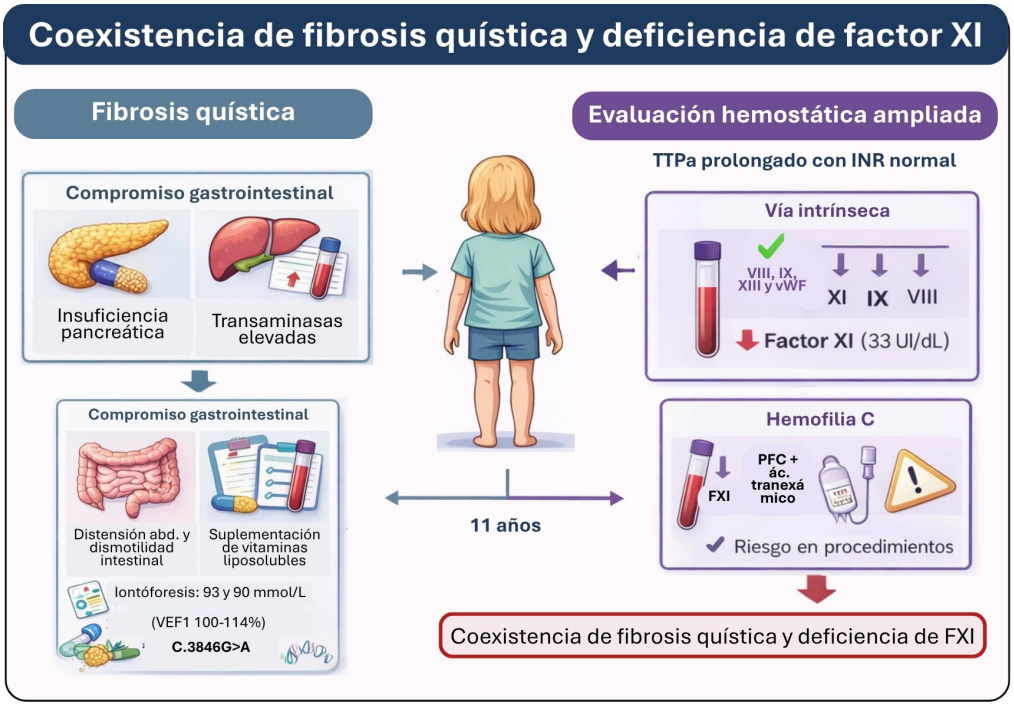

Figura 1. Esquema ilustrativo de una paciente pediátrica con fibrosis quística de predominio digestivo y hallazgo concomitante de deficiencia de factor XI, evidenciado por TTPa con INR normal, en ausencia de otras alteraciones de la coagulación. Creación propia.

En nuestra paciente, un alargamiento aislado y sostenido del TTPa, con un INR rigurosamente normal, constituyó un hallazgo clave que obligó a ampliar el estudio de los diagnósticos diferenciales, más allá de las alteraciones hemostáticas clásicamente asociadas a la fibrosis quística. Lo anterior incluyó las deficiencias hereditarias de la vía intrínseca (factores VIII, IX, XI o XII), la presencia de inhibidores específicos, el anticoagulante lúpico y, aunque menos frecuente en la edad pediátrica, el consumo inadvertido de fármacos [6,7]. El estudio hematológico ampliado evidenció niveles normales de los factores VIII, IX y XIII, así como del factor de von Willebrand, mientras que la actividad del factor XI se encontraba disminuida (33 UI/dL). Este hallazgo permitió identificar una alteración específica de la coagulación, compatible con una deficiencia del factor XI.

En este escenario, la confirmación de niveles disminuidos de factor emergió como el hallazgo clave que permitió integrar de manera coherente el perfil hemostático observado. La deficiencia de factor XI, también conocida como hemofilia tipo C, constituye un trastorno hereditario raro con una prevalencia estimada de 1:1.000.000 en la población general y cuya prevalencia se incrementa en poblaciones fundadoras como los judíos askenazíes, en las que alcanza hasta un 8% de portadores heterocigotos [8,9]. Se caracteriza por un fenotipo hemorrágico altamente variable, que puede variar desde sangrado mínimo hasta hemorragias desproporcionadas en el contexto de procedimientos quirúrgicos o traumatismos [10]. La identificación de esta entidad en una paciente con fibrosis quística es clínicamente relevante porque modifica la evaluación del riesgo hemorrágico, la planificación de procedimientos invasivos y la toma de decisiones terapéuticas.

A diferencia de la hemofilia A o B, la hemofilia C no requiere tratamiento profiláctico regular en ausencia de sangrado; el manejo se centra fundamentalmente en la prevención de eventos hemorrágicos asociados a intervenciones invasivas, cirugías o traumatismos. Las estrategias terapéuticas incluyen el uso de plasma fresco congelado como fuente de factor XI, así como el empleo de agentes antifibrinolíticos, como el ácido tranexámico, en procedimientos de bajo riesgo hemorrágico. En contextos seleccionados y bajo la supervisión de hematología, pueden considerarse concentrados específicos de FXI, aunque su disponibilidad es limitada y pueden asociarse a un mayor riesgo trombótico [10,11].

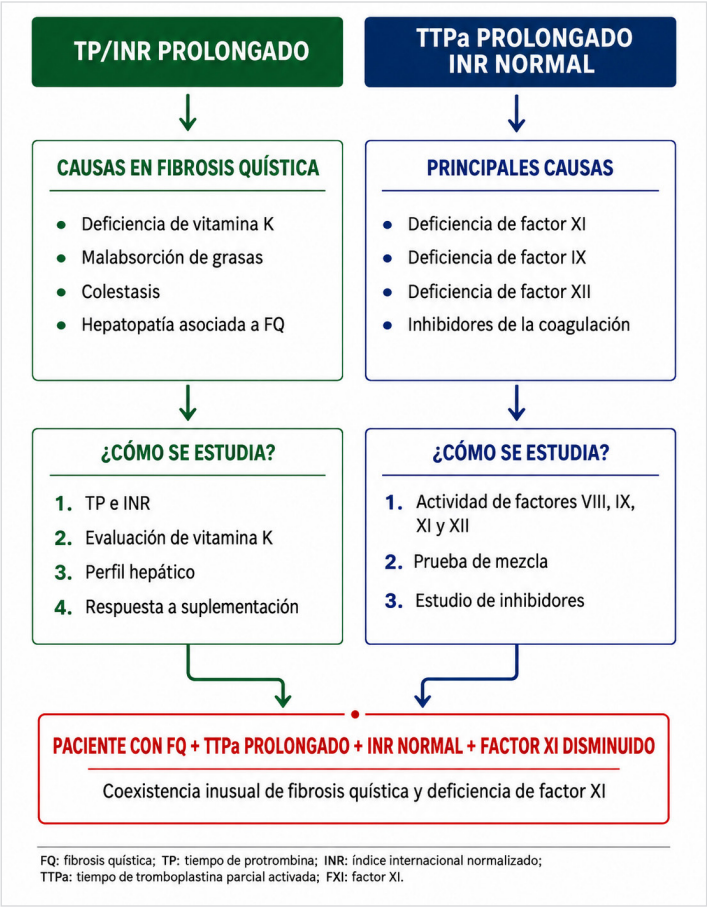

Figura 2. Algoritmo diagnóstico de las alteraciones de la coagulación en pacientes con fibrosis quística. Mientras que el TP/INR prolongado suele reflejar malabsorción de vitamina K o hepatopatía asociada a la fibrosis quística, la prolongación aislada y persistente del TTPa con INR normal debe orientar a alteraciones de la vía intrínseca, como la deficiencia de factor XI. La coexistencia de fibrosis quística y deficiencia de factor XI constituye un hallazgo clínico inusual, sin evidencia de una relación causal establecida entre ambas entidades. Creación propia[6,7].

De acuerdo con la evidencia disponible, la literatura actual no reporta casos pediátricos que describan la concurrencia de fibrosis quística y hemofilia C. Los estudios epidemiológicos y revisiones amplias sobre FXI, incluyendo reportes de casos y series multicéntricas, no mencionan la fibrosis quística como comorbilidad asociada, y la mayoría de los casos publicados corresponden a pacientes sin enfermedades multisistémicas hereditarias concomitantes [10,12,13]. No obstante, la ausencia de casos publicados no constituye evidencia de una asociación entre ambas enfermedades. Por el contrario, con la información disponible hasta la fecha, este caso debe interpretarse como la coexistencia de dos enfermedades hereditarias poco frecuentes, sin evidencia epidemiológica, genética o fisiopatológica que sugiera una relación causal entre ambas.

Conclusión

Este caso ilustra que una alteración persistente del TTPa en un paciente pediátrico con fibrosis quística no debe atribuirse automáticamente ni a la malabsorción de vitamina K ni a la disfunción hepática asociada a la enfermedad. El hallazgo de un TTPa prolongado con INR consistentemente normal constituye un patrón hemostático discordante que obliga a ampliar el enfoque diagnóstico hacia trastornos primarios de la coagulación poco frecuentes.

La identificación de la deficiencia de factor XI puede orientar la evaluación del riesgo hemorrágico y la planificación de medidas preventivas ante procedimientos invasivos. Entre las medidas preventivas recomendadas se incluyen la valoración preoperatoria por hematología pediátrica, la estratificación individualizada del riesgo hemorrágico según los antecedentes de sangrado y las características del procedimiento, y la consideración de agentes antifibrinolíticos, como el ácido tranexámico, en intervenciones seleccionadas. En procedimientos de alto riesgo hemorrágico, podría requerirse terapia de reposición con plasma fresco congelado, según la evaluación hematológica. Estas recomendaciones destacan la importancia de un abordaje interdisciplinario para optimizar la seguridad de los pacientes con trastornos concomitantes de la coagulación.

Este reporte subraya el valor de la interpretación fisiopatológica del laboratorio, más allá de los algoritmos automatizados, y destaca la necesidad de un abordaje interdisciplinario en escenarios complejos en los que dos enfermedades crónicas pueden coexistir y modificar sustancialmente el perfil de riesgo del paciente.

Consideraciones éticas

Se obtuvo el consentimiento informado por escrito de los representantes legales de la paciente para la publicación de este reporte de caso.

Referencias

1. Sun BZ, Sawicki GS. Advances in care and outcomes for children with cystic fibrosis. Clin Chest Med. 2024;45(3):625–637. doi: 10.1016/j.ccm.2024.03.006. [CrossRef] [Google Scholar]

2. Azoicai AN, Lupu A, Trandafir LM, Alexoae MM, Alecsa M, Starcea IM, et al. Cystic fibrosis management in pediatric population-from clinical features to personalized therapy. Front Pediatr. 2024;12:1393193. doi: 10.3389/fped.2024.1393193. [CrossRef] [Google Scholar]

3. Dana J, Debray D, Beaufrère A, Hillaire S, Fabre M, Reinhold C, et al. Cystic fibrosis-related liver disease: clinical presentations, diagnostic and monitoring approaches in the era of CFTR modulator therapies. J Hepatol. 2022;76(2):420–434. doi: 10.1016/j.jhep.2021.09.042. [CrossRef] [Google Scholar]

4. Smith K, Black R, Thomas T, Unanyan L, Bass R. Gastrointestinal manifestations in cystic fibrosis. Curr Treat Options Pediatr. 2025;11:31. doi: 10.1007/s40746-025-00351-7. [CrossRef] [Google Scholar]

5. O'Sullivan BP, Freedman SD. Cystic fibrosis. Lancet. 2009;373(9678):1891–1904. doi: 10.1016/S0140-6736(09)60327-5. [CrossRef] [Google Scholar]

6. Chowdary P, Carcao M, Kenet G, Pipe SW. Haemophilia. Lancet. 2025;405(10480):736–750. doi: 10.1016/S0140-6736(24)02139-1. [CrossRef] [Google Scholar]

7. Meral G, Yozgat AK, Çulha V, Güzelküçük Z, Özbek NY, Yaralı HN. The importance of incidentally detected coagulation abnormalities in children. Pediatr Int. 2025;67(1):e70131. doi: 10.1111/ped.70131. [CrossRef] [Google Scholar]

8. Duga S, Salomon O. Congenital factor XI deficiency: an update. Semin Thromb Hemost. 2013;39(6):621–631. doi: 10.1055/s-0033-1353420. [CrossRef] [Google Scholar]

9. Salomon O, Seligsohn U. New observations on factor XI deficiency. Haemophilia. 2004;10(Suppl 4):184–187. doi: 10.1111/j.1365-2516.2004.00992.x. [CrossRef] [Google Scholar]

10. Barg AA, Livnat T, Kenet G. Factor XI deficiency: phenotypic age-related considerations and clinical approach towards bleeding risk assessment. Blood. 2024;143(15):1455–1464. doi: 10.1182/blood.2023020721. [CrossRef] [Google Scholar]

11. Bolton-Maggs PHB. Factor XI deficiency--resolving the enigma? Hematology Am Soc Hematol Educ Program. 2009:97–105. doi: 10.1182/asheducation-2009.1.97. [CrossRef] [Google Scholar]

12. Mandal S, Gami S, Shah S. A case report on an extremely rare disease: factor XI deficiency. Cureus. 2020;12(10):e10746. doi: 10.7759/cureus.10746. [CrossRef] [Google Scholar]

13. Franchini M, Marano G, Pupella S, Vaglio S, Masiello F, Veropalumbo E, et al. Rare congenital bleeding disorders. Ann Transl Med. 2018;6(17):331. doi: 10.21037/atm.2018.08.34. [CrossRef] [Google Scholar]